



# Videokasuistika PN\*1959

## Extrakce hrudního drenu

Jiří Stehlík, Monika Černá



# Anamnéza

- plynař, SD
- do 1/2012 kouřil 20 cig/d, občas pivo
- 1961 APE
- 2011 ICHDK, F-P bypass vlevo pro uzávěr AFS sin
- Sortis, Enelbin, Anopyrin, Valsacombi



# Případ

- Resekce žaludku pro kalozní vřed bulbu duodena s recidivujícím krvácením
- Následně dehiscence anastomozy, splenektomie pro krvácení, trombóza jejunu, vícečetné resekce a revize dutiny břišní
- Trojnásobná jejunostomie, resp. mukozní píštěl
- Průvodně fibrilace síní, tromboembolizační mozková příhoda



# Indikace vyšetření

- Relativně stabilizovaný stav
- Výzva k pokusu o endoskopickou extrakci zacementovaného drénu
- Drén originálně určený pro užití v oblasti hrudníku
- Zde využít pro podávání enterální výživy jejunostomií

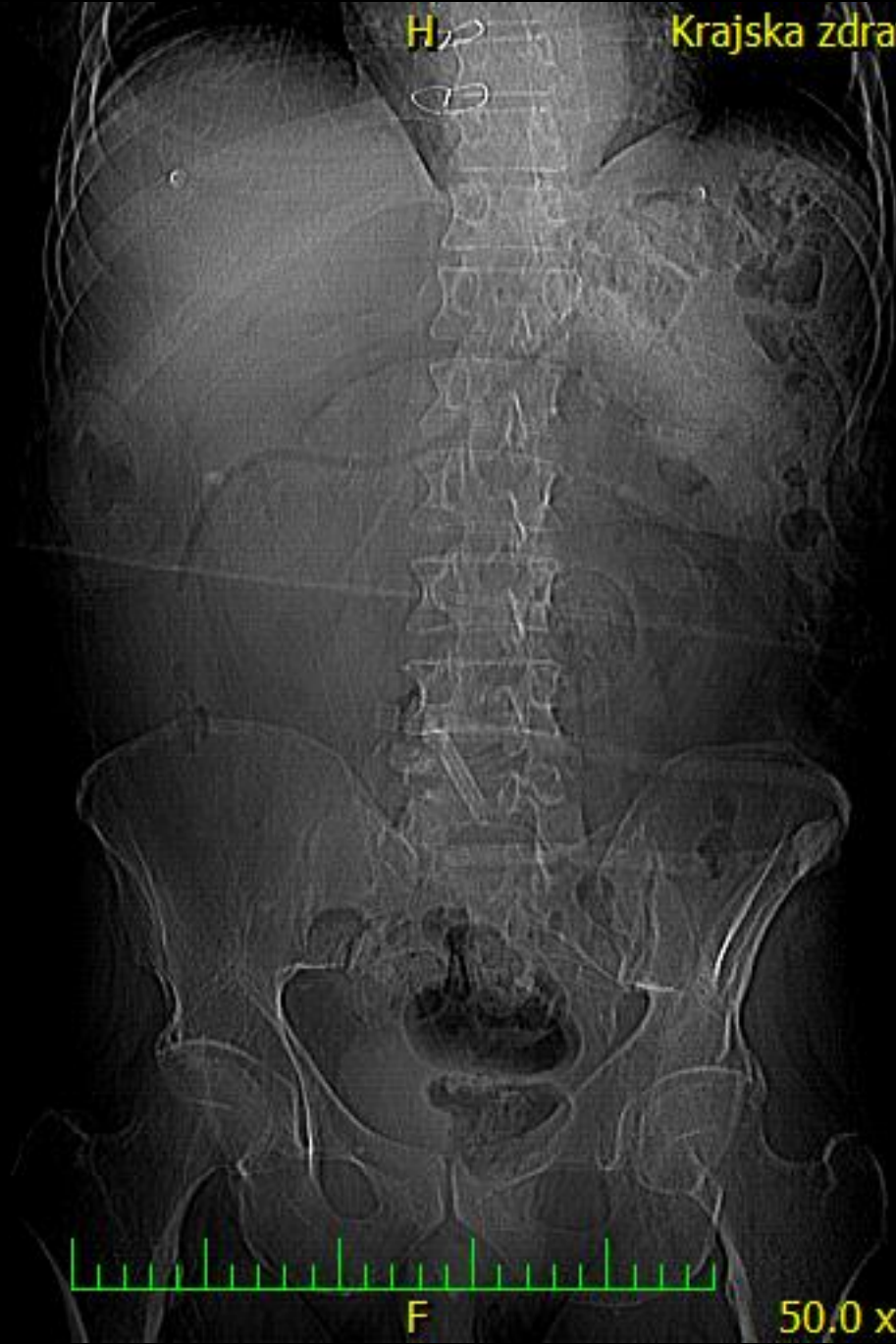
\*09.03.1959  
19.08.2015  
07:57:28  
1 Sn 1  
SP -1108.5



H

Krajska zdravotni MN

iCT 128  
HFS



R

L

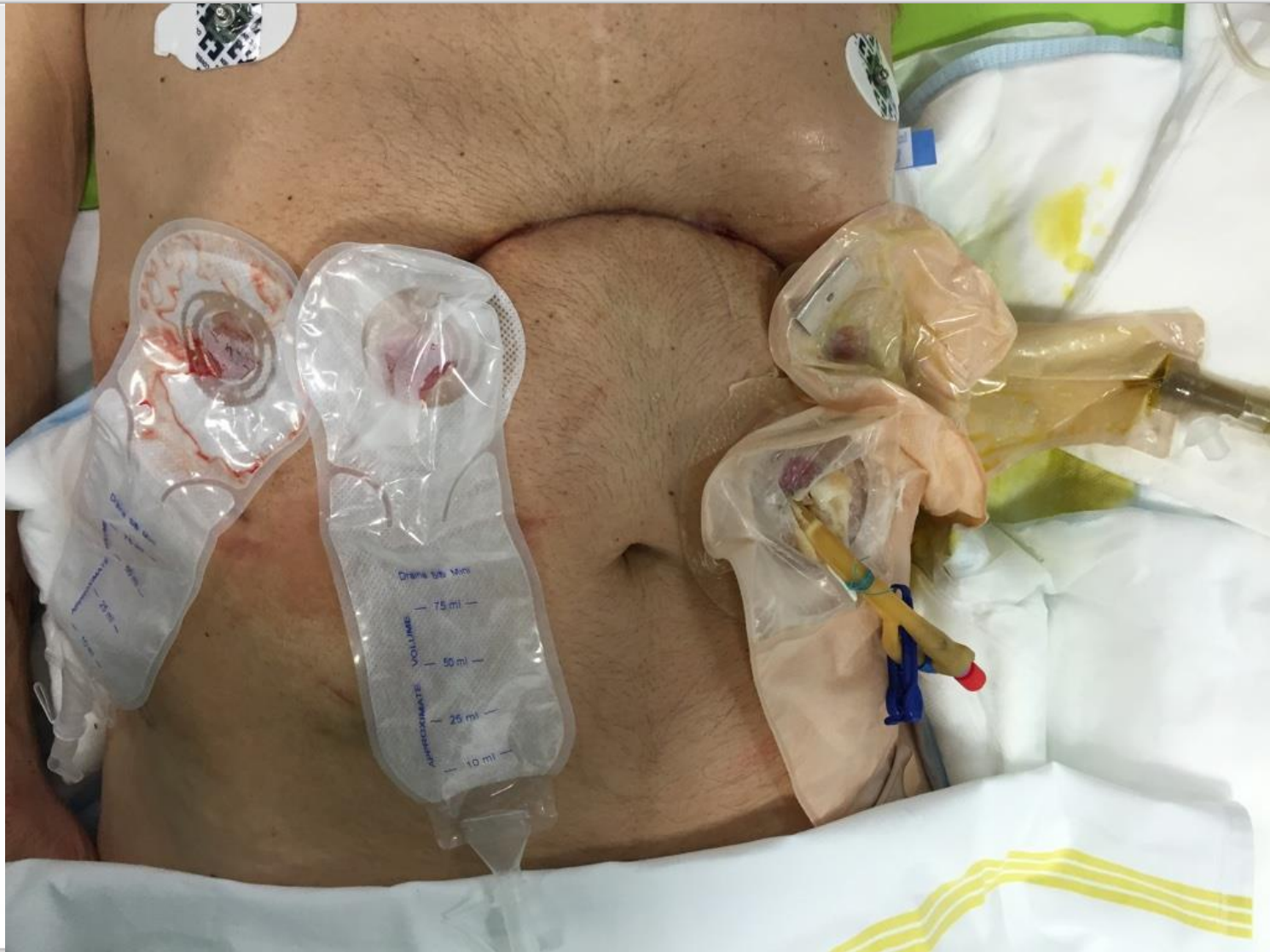

kV 120  
SL 0.6  
GT 0.0  
500.0

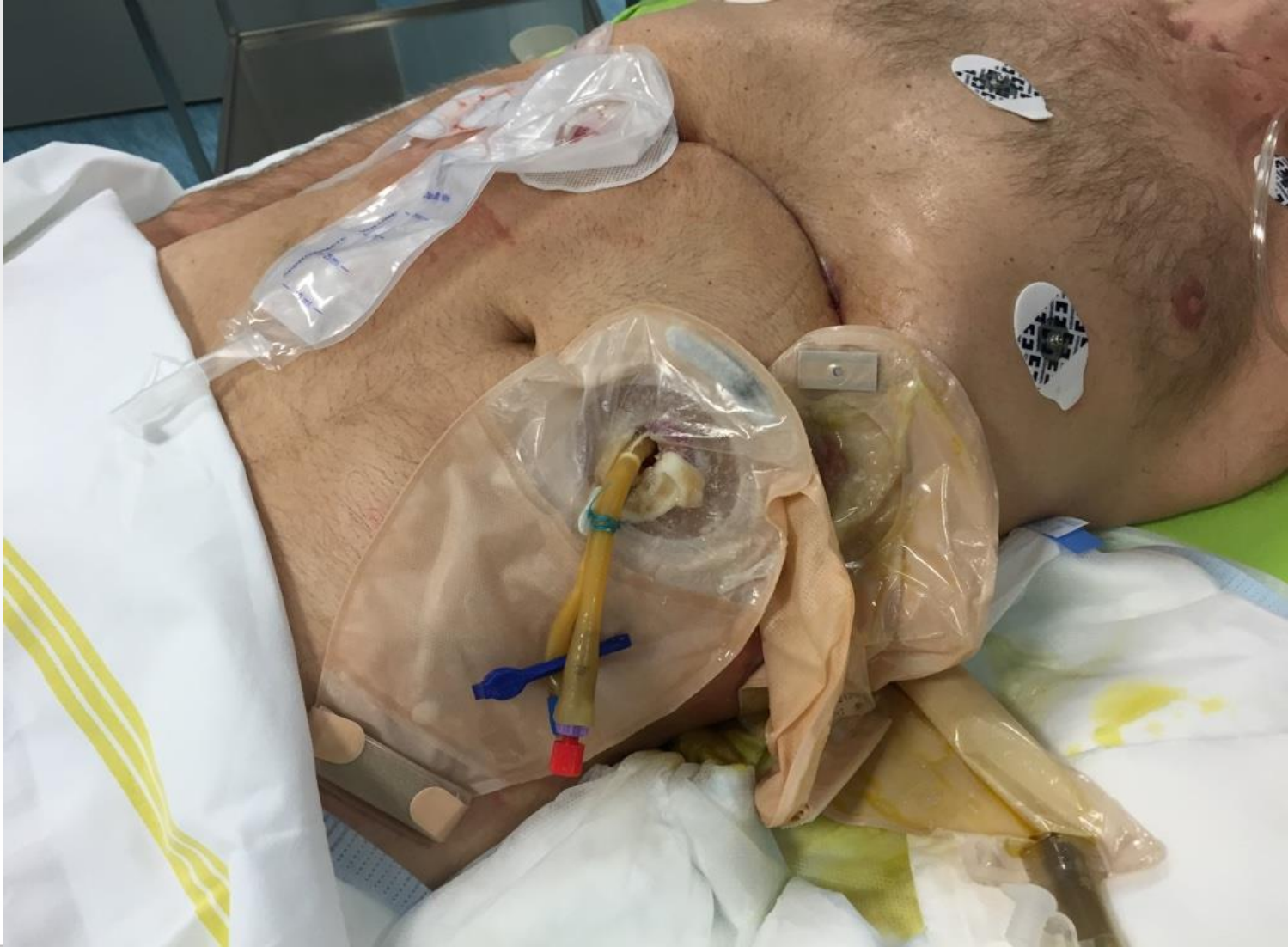

W 1200  
C 200  
50.0 x 50.0 cm

F

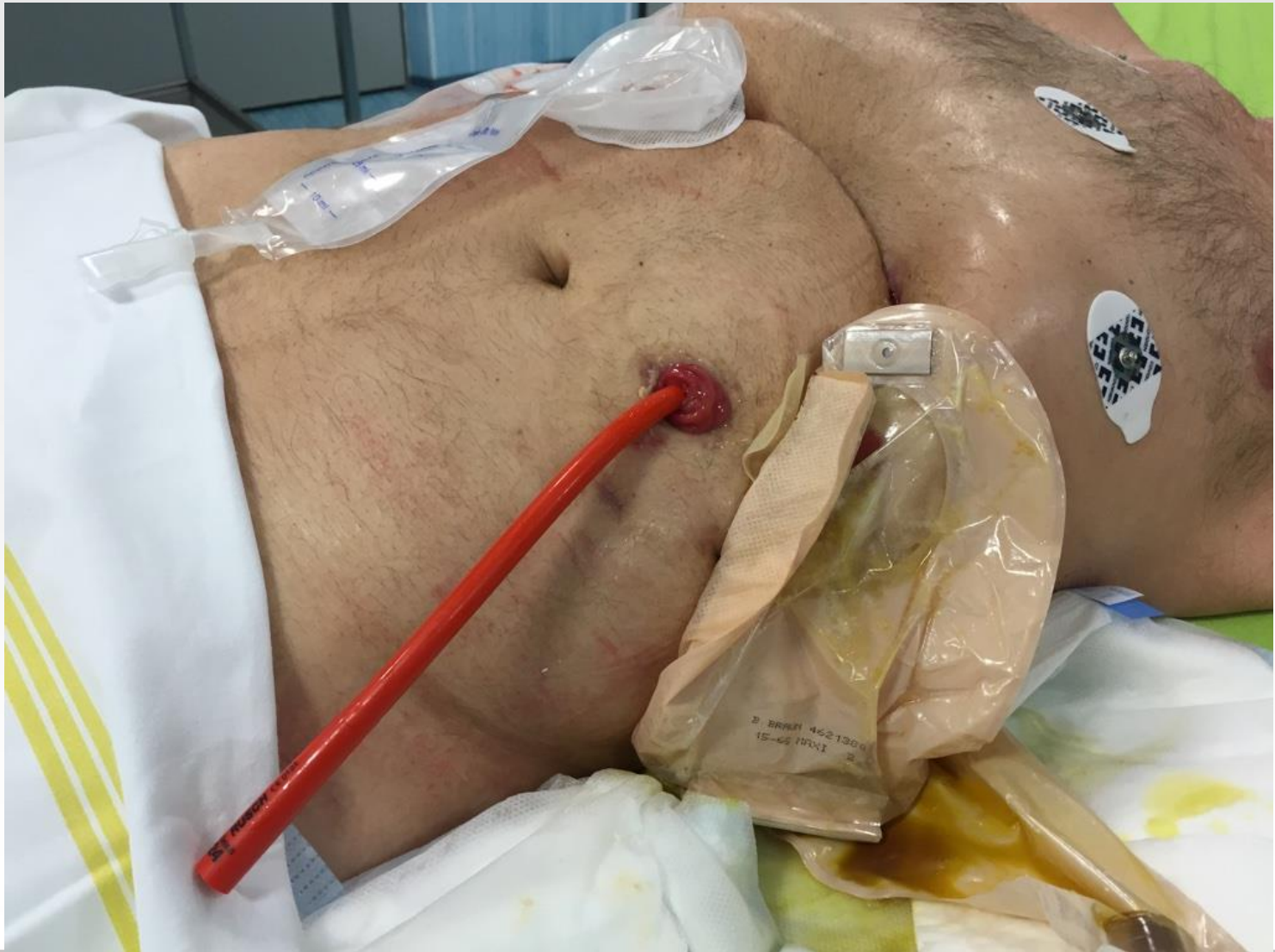











P. BRANN 4621306  
15-62 11741



Děkuji za pozornost

