

Veľká lokálna reziduálna neoplázia so stenózou po TEM- endoskopické riešenie

B. Pekárek, R. Doval, Ľ. Žitňan, J. Májek, J. Pechan.



Pacientka

- 64-ročná
- art. hypertenzia, stav po HYE a ADNE pre myómy v min.
- odporučená na TEM pre rozsiahlu semicirkulárnu léziu rekta, TRUS (4cm-nad dosah?, (semi)cirkulárne, fokálne T2?), bioptovaná- tubulárny adenóm s LGIN
- TEM- na trikrát v úrovni l. muscularis propria, okraje sliznice priblížené len na prednej stene jedným pokračujúcim stehom, ostat. časť steny rekta nesuturovaná / od pravej priečnej riasy po anorektal. prechod - celá pravá bočná stena; na zadnej stene ponechané malé reziduum- konzultovaný endoskopista dorieši endoskopicky podľa def. histologického zhodnotenia
- hist.: tubulovilózný adenóm s LGIN

TO: bolestivé
vyprázdňovanie 6-8x
denne, inak bez
ťažkostí. Amputáciu
rekta odmieta

Výkon:
EMR(ošetrenie
perforácie)/
biopsie/APC

ID. No. : ■

Sex: Age:

D. O. Birth:

18/10/2013

12:27:52

CVP:

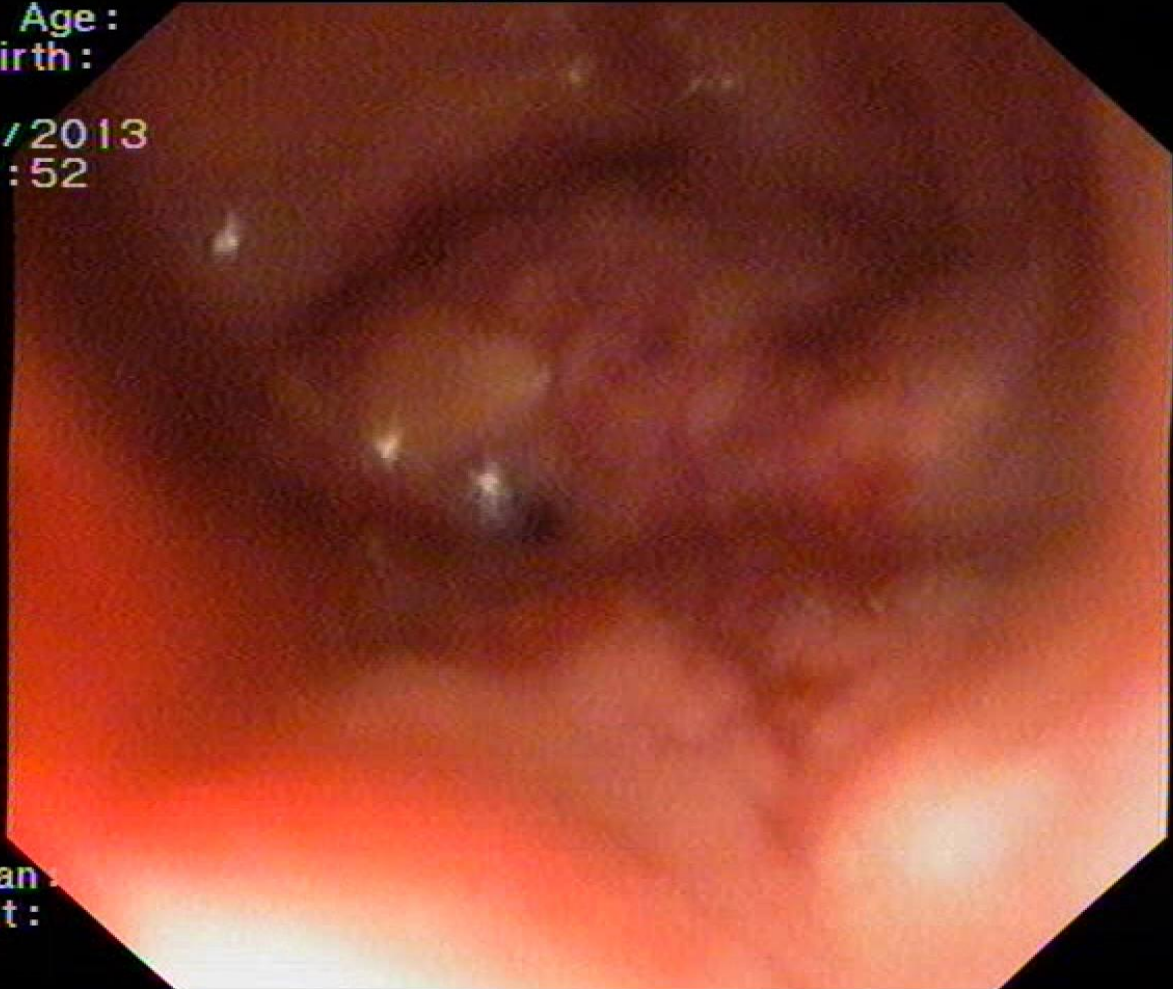
D. F:

Et:H

Name :

Physician :

Comment :



TO: vymizli bolesti pri defekácii,
vyprázdňovanie naďalej cca 6x denne. Amputáciu rekta odmieta
Výkon: dilatácia na 15mm,
EMR/biopsie/APC

ID: []

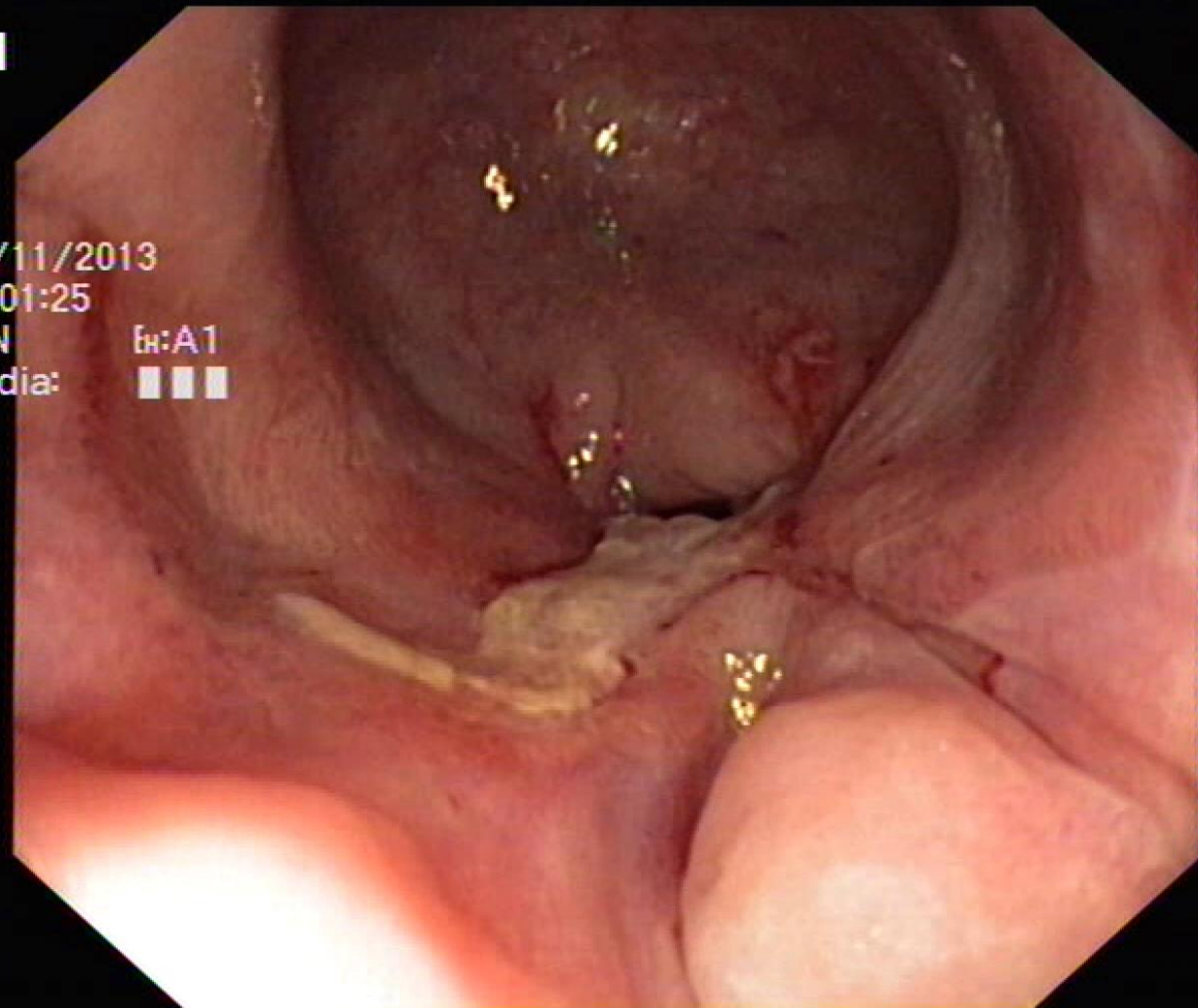
20/11/2013

14:01:25

Cr:N

Ex:A1

Media: [] [] []



TO: asi týždeň bolesti
pri defekácii,
vyprázdňovanie cca
6x denne. Amputáciu
rekta odmieta

Výkon: dilatácia na
18mm/biopsie/APC

ID

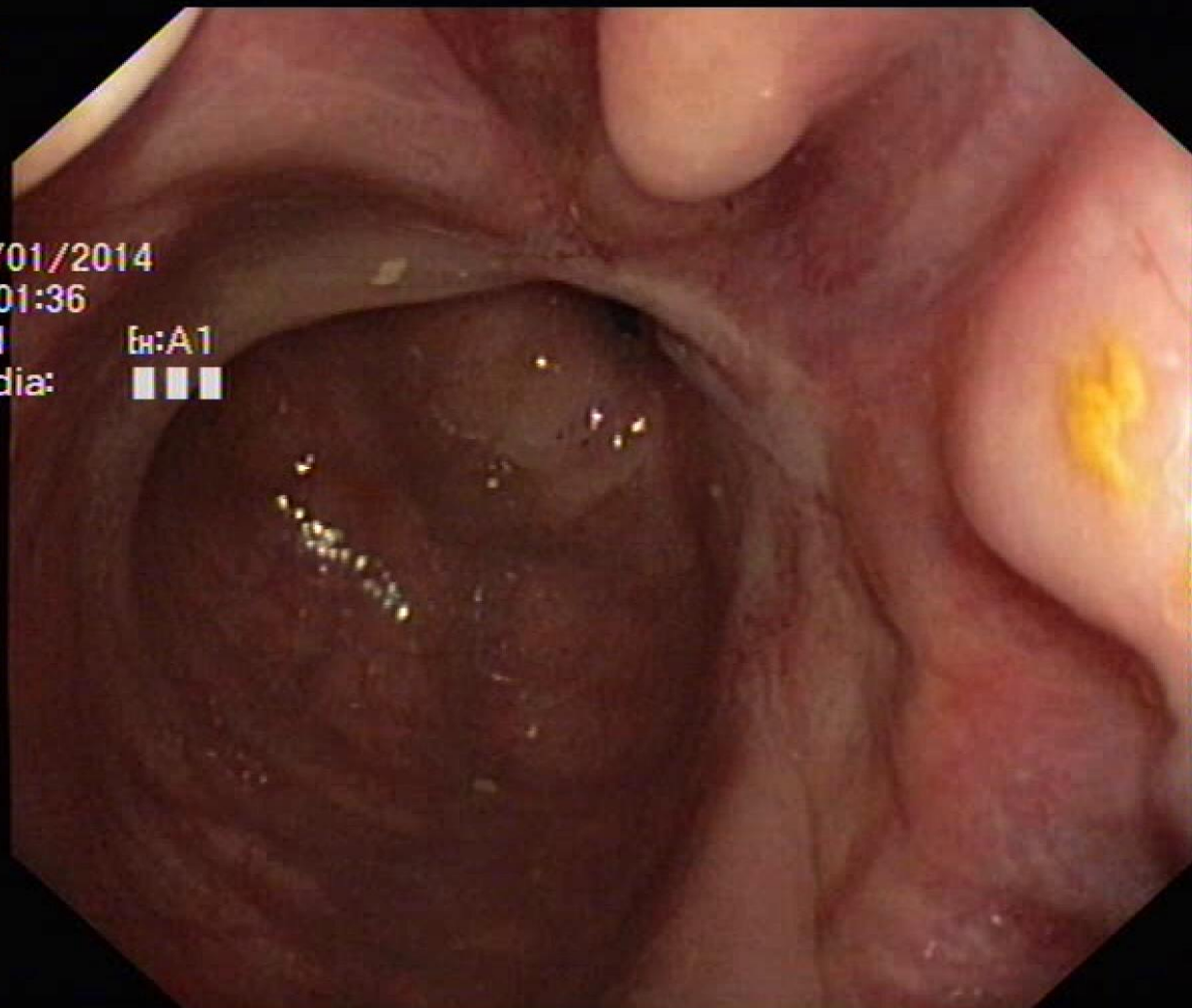
10/01/2014

15:01:36

Gr:N

Ex:A1

Media:

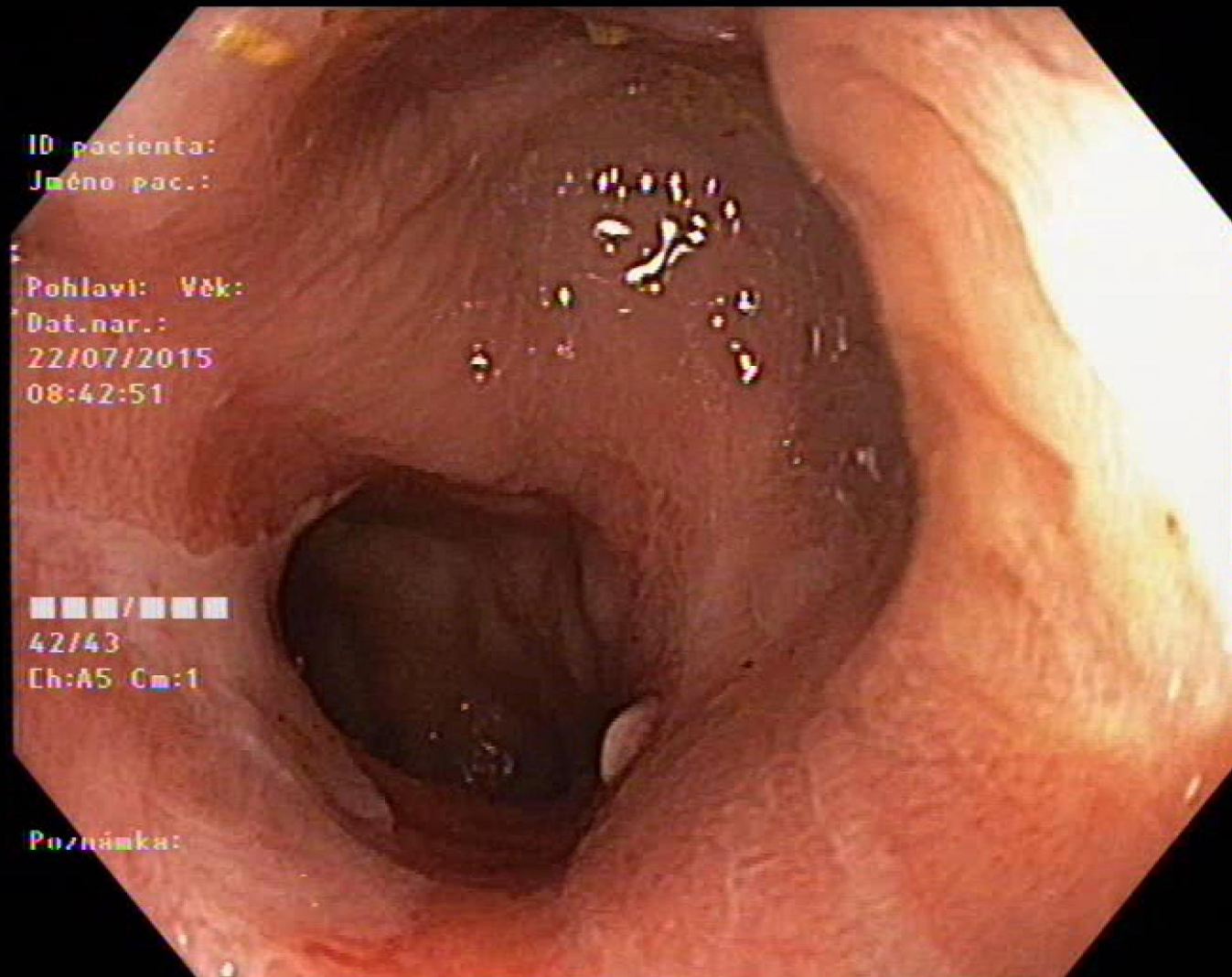


TO: bez zmeny,
stolica 2-3 x denne.

Výkon:
EMR/biopsie/APC

Hist.:bez nálezu
adenómu v
odobratom tkanive

Celkovo pac.:
24mes./8xošetrená)



Závery:

- TEM, najmä u rozsiahlejších lézií, neposkytuje výhodu oproti ER (ESD)
- u nemalígnych rozsiahlych lézií (rozsiahlych lézií s nízkou pravdepodobnosťou malignity) sa stále javí v našich podmienkach konvenčná endoskopická resekcia ako metóda voľby
- optimálny prístup k povrchovým léziám v tráviacom trakte by mal byť zvažovaný cestou multidisciplinárneho semináru GASTR-CHIR-ONKO-INT-ARO (ideálne v centrách s kvalitnou starostlivosťou poskytujúcich všetky možnosti riešenia)