

Doporučený postup pro léčbu a diagnostiku hepatocelulárního karcinomu

Recommended procedures for the treatment and diagnostics of hepatocellular carcinoma

R. Brůha¹, J. Šperl¹, P. Urbánek¹, J. Špičák², I. Kiss³, V. Válek^{4,6}, V. Mejzlík⁵, M. Oliverius⁵, E. Honsová⁷, P. Husa⁸
za Pracovní skupinu HCC 2011

¹Česká hepatologická společnost ČLS JEP

²Česká gastroenterologická společnost ČLS JEP

³Česká onkologická společnost ČLS JEP

⁴Česká společnost intervenční radiologie ČLS JEP

⁵Česká transplantační společnost

⁶Radiologická společnost ČLS JEP

⁷Společnost českých patologů ČLS JEP

⁸Společnost infekčního lékařství ČLS JEP

Hepatocelulární karcinom jater (HCC) je pátým nejčastějším nádorem v celosvětovém měřítku. Je to důsledek vysoké prevalence chronické hepatitidy B mezi obyvateli rozvojových zemí [1,2]. V našich podmínkách se jedná o nádorové onemocnění vzácnější, v ČR se objeví za rok přibližně u 500 obyvatel a téměř výlučně se týká pacientů s jaterní cirhózou. Význam HCC v našich podmínkách není tedy v četnosti, ale v možnosti screeningu, časné diagnostiky, a tím i účinné léčby.

Screening

Je známo, že pacienti s HCC, který se projeví klinickými symptomy, mají velmi špatnou prognózu (pětileté přežití se pohybuje mezi 0 a 10 %); naproti tomu pacienti s asymptomatickým HCC diagnostikovaným v rámci screeningu přežívají díky radikální léčbě více než v 50 % pětileté období [3].

Smyslem screeningových vyšetření je včasné odhalení HCC a s tím spojené prodloužení přežití pacientů v cílové skupině. Literární data prokazující tento požadavek jsou velmi sporá, neboť k vyloučení vlivu různých statistických chyb je jediným přijatelným důkazem výsle-

dek randomizované kontrolované studie. V oblasti HCC existuje jedna randomizovaná kontrolovaná studie hodnotící účinnost screeningu pomocí vyšetření alfa-fetoproteinu (AFP) a ultrasonografie v šestiměsíčních intervalech u pacientů s chronickou HBV infekcí [4]. Tato studie prokázala snížení mortality na HCC o 37 % ve skupině pacientů zařazených do screeningového programu oproti pacientům, kteří nebyli pravidelně vyšetřováni. Této studii je vytýkána především nízká compliance pacientů, a získaný výsledek tak představuje nejspíše minimální pozitivní výsledek, který lze od screeningu očekávat.

K dispozici je i mnoho nekontrolovaných studií, které ukazují, že při screeningu lze skutečně diagnostikovat HCC v časnější fázi, a dosáhnout tak delšího přežití pacientů. Největším nedostatkem nekontrolovaných studií je existence chyby způsobené faktem, že HCC se zachytí dříve, než se projeví symptomaticky, a tím se automaticky prodlouží doba sledování hodnocená jako přežití.

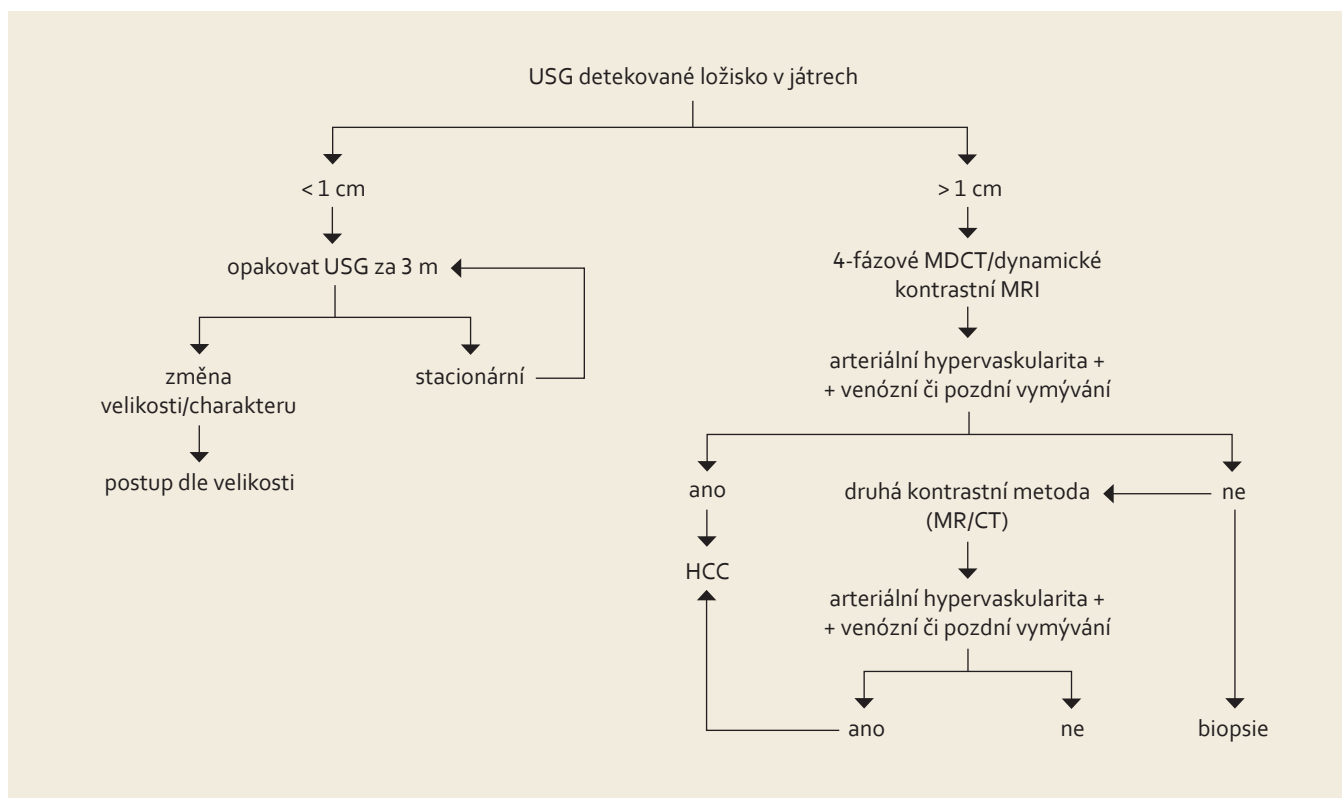
Cílová skupina

Na rozdíl od plošných programů prevalence různých jiných nádorových one-

mocnění se screening HCC týká úzce vymezené skupiny pacientů se zvýšeným rizikem [5,6]. Předpokládá se, že screening HCC přinese významné prodloužení přežití ve skupinách pacientů s roční incidencí HCC alespoň 1,5 %. Roční incidence HCC se u pacientů s cirhózou při HBV či HCV infekci pohybuje mezi 3 a 8 %, u hereditární hemochromatózy 3 a 4 %, u primární biliární cirhózy je pravděpodobně podobná jako u HCV cirhózy. U alkoholické cirhózy či NAFLD není přesně známa, předpokládá se však, že riziko HCC je dostatečně prokázané a screening je nutný. Nejednoznačné je zařazení pacientů s chronickou HCV infekcí bez cirhózy. Je známo, že pětileté riziko vzniku HCC u necirhotických pacientů s HCV infekcí je necelých 5 %. Z praktických důvodů nejsou zmiňována specifika rizik HCC u asijské či černošské populace.

Do screeningového programu HCC musí být v podmínkách ČR zařazeny následující skupiny pacientů:

1. Pacienti s jaterní cirhózou jakékoli etiologie.
2. Pacienti s chronickou HBV infekcí (HBsAg pozitivní jedinci).



Obr. 1. Postup u pacienta s nálezem ložiska v játrech v rámci sonografického screeningu HCC.

Fig. 1. Diagnostic algorithm in patient with liver nodule detected due to ultrasound screening for HCC.

3. Pacienti s chronickou HCV infekcí a významnou fibrózou (stadium 3) či pacienti s fibrózou při nealkoholové steatohepatitidě. Důvodem zařazení těchto skupin pacientů může být skutečnost, že nelze přesně určit okamžik přechodu do jaterní cirhózy, a tím i zvýšení rizika HCC.

Tato doporučení vychází z mnoha „cost-effective“ studií a modelů, které shodně prokazují u těchto skupin pacientů větší či menší „cost benefit“ při screeningu HCC. Není však známo, jaký „cost-benefit“ má screening aplikovaný v podmínkách ČR.

Doporučení: Do screeningového programu HCC musí být zařazeni všichni pacienti s jaterní cirhózou a chronickou HBV infekcí, kterým lze v případě zjištění HCC poskytnout některý léčebný postup (úroveň I) [3,7].

Metoda screeningu

Po mnoho let se ke screeningu HCC využívala kombinace vyšetření alfa-

fetoproteinu a ultrazukového vyšetření jater. Po přehodnocení výsledků dostupných studií [8] bylo v roce 2010 panelem expertů AASLD (American Association for the Study of Liver Diseases) doporučeno vyšetření alfa-fetoproteinu ze screeningu vyřadit a provádět jej pouze pomocí ultrazvuku. Důvodem je především nízká šance na odhalení malého ložiska HCC pomocí AFP. Jednou ze studií ukazující nízkou výtěžnost AFP byla HALT-C studie [9].

Interval mezi jednotlivými screeningovými vyšetřeními ultrazvukem je šest měsíců. Dle dostupných údajů nemá význam tuto periodu zkracovat. Postup při zjištění ložiska v rámci screeningového vyšetření je uveden na obr. 1.

Doporučení: Metodou screeningu na HCC je ultrazukové vyšetření prováděné v intervalech šest měsíců (úroveň II) [10].

Diagnóza

Diagnóza HCC může být stanovena buď na základě histologie, nebo na základě neinvazivních vyšetření.

Histopatologická diagnóza

(MUDr. E. Honsová)

Podrobný doporučený postup pro histopatologickou diagnostiku HCC je otištěn jako samostatný dokument. V rámci tohoto Doporučeného postupu jsou uvedeny pouze stručné závěry a hlavní doporučení týkající se histopatologické diagnostiky časného HCC v cirhotických játrech.

Spolu s rozvojem v oblasti radiologické diagnostiky se během posledního desetiletí změnila i kritéria pro histologickou diagnostiku HCC. V cirhóze u uzlů menších než 2 cm s netypickými charakteristikami v zobrazovacích metodách je biopsie další metodou umožňující určit biologickou povahu

ložiska. Základní problém v histopatologické diagnostice časných HCC představuje přímo struktura jaterní tkáně. Hepatocyty fyziologicky nemají bazální membránu, jejíž překročení v jiných orgánech je považováno za kritérium invazivního růstu. Proto posuzování malých ložisek, která by byla ekvivalentem carcinoma in situ, bylo velmi komplikované a do nedávné doby také silně „expert-dependentní“. Navíc dlouhodobě existovaly rozdíly v interpretaci morfologie časných HCC mezi patologi z Evropy a Severní Ameriky na jedné straně a patologi z Asie na straně druhé. Několik jednání mezinárodní pracovní skupiny pro hepatocelulární neoplazie z obou geografických oblastí vedlo v roce 2009 k formulaci histologických diagnostických kritérií pro dysplastické noduly a především pro časný dobře diferencovaný HCC (a).

Tato klasifikace zpřesnila definice některých znaků a přidala do diagnostických postupů imunohistochemické markery, a tím významně snížila počet problematických případů hodnocených v bioptickém provozu.

Základní znaky, které zlepšují histopatologickou diagnózu HCC, jsou:

1. Stromální invaze: tj. stav, kdy trámce nádorových hepatocytů pronikají do stromatu původních portálních polí nebo vazivových sept. Představuje jednoznačný průkaz malignity. Bohužel stromální invaze je vždy fokální a nemusí být v jehlové biopsii zastižena.

2. Nepárové arterie: tj. arterie, které jsou mimo portální pole, lokalizované izolovaně mezi hepatocyty. Jsou korelátorem neovaskularizace. Nepárové arterie se na rozdíl od stromální invaze mohou vyskytovat i v benigních lezích.

3. Pozitivní průkaz glypicanu-3: glypican-3 je onkofetální protein, který ovlivňuje morfogenezi a reguluje růst. V normálních játrech u dospělých ani v benigních jaterních neoplastických lezích (včetně adenomů) není exprimován. Jeho exprese se ob-

jevuje v buňkách HCC a může být cytoplazmatická, membránová nebo kanalikulární. Prakticky vždy je fokální a má různou intenzitu.

Další imunohistochemické markery uplatňující se v diagnostice HCC:

- Glutamin syntetáza (GS) katalyzuje syntézu glutaminu, který je hlavním zdrojem energie pro nádorové buňky. Pozitivní průkaz je zaznamenáván v tumorech s mutací β -catenin (GS je cílovým genem β -catenin), tj. cca ve 20 % adenomů a 20–30 % HCC.
- Heat shock protein 70 (HSP70) se účastní v procesech tumorigeneze ovlivněním regulace buněčného cyklu a apoptózy a představuje významný antiapoptotický faktor. Pozitivní imunohistochemický průkaz HSP70 (obvykle jaderný i cytoplazmatický) je fokální a vyskytuje se u časných i plně vyvinutých HCC.

Genetické/proteomické studie se dosud v praktické diagnostice HCC neuplatňují. Identifikace jednoduchého obecně použitelného testu je zatím věcí budoucího výzkumu.

Doporučení: Bioptická diagnóza HCC v typických případech je možná pouze ze základního barvení HE. Komplikované případy by měly být vyšetřeny imunohistochemicky. Diagnosticky nejprůkaznější je průkaz glypicanu-3 (úroveň III) [11].

Diagnóza pomocí neinvazivních vyšetření

Mnoho let byla pro diagnózu HCC používána hodnota AFP v kombinaci s typickým CT, MR či CEUS nálezem či kombinací dvou zobrazovacích metod. Při přehodnocení dostupných údajů bylo panelem expertů AASLD v r. 2010 doporučeno vyřadit z diagnostických kritérií hodnotu AFP. Toto doporučení je podloženo jednak údaji o nespecifičnosti AFP (může být vyšší u pacientů s cholangiogenním karcinomem

i jaterními metastázami kolorektálního karcinomu) a dále skutečností, že k diagnóze HCC v cirhotických játrech stačí dle dostupných údajů jasný nález pouze jedné ze zobrazovacích metod (dříve to bývala kombinace jedné zobrazovací metody a AFP nebo dvou zobrazovacích metod). V současné době má stanovení hladiny AFP význam pro další sledování efektu prováděné léčby, nikoli diagnostický. Za jasný průkaz HCC se považuje nález hypervaskulárního uzlu v cirhotických játrech, většího než 1 cm, s typickým vymýváním ve venózní či pozdní fázi, patrný buď na CT, nebo MR [12,13]. CT musí být prováděno ve čtyřech fázích (nativní, arteriální, venózní, pozdní), MR musí být prováděno jako dynamické s použitím kontrastu. Z diagnostického algoritmu vypadlo CEUS (ultrazvukové vyšetření s pomocí kontrastní látky) z důvodu nižší specifity. Tato neinvazivní kritéria neplatí u pacientů, kteří nemají jaterní cirhózu.

Doporučení: Diagnózu HCC lze považovat za jistou při typickém CT či MR obraze ložiska většího než 1 cm v cirhotických játrech. Za typický obraz se považuje arteriální syčení a pozdní (venózní) vymývání kontrastu. Pokud není obraz ložiska typický pro HCC nebo se ložisko objeví v necirhotických játrech, je třeba diagnózu ověřit biopsií (úroveň II). Ložisko v játrech menší než 1 cm nalezené při screeningu by mělo být kontrolováno po 3–6 měsících (úroveň III) [3].

Staging

Staging by měl sloužit ke stratifikaci pacientů pro různé léčebné postupy. HCC je jedním z mála nádorů, u kterých se v běžné praxi ke stagingu využívají i jiné systémy než TNM klasifikace [14] (tab. 1). Je to dáno především přítomností jaterní cirhózy, jejíž pokročilost ovlivňuje prognózu i léčebné postupy u pacientů s HCC. Pokročilost jaterní cirhózy se hodnotí pomocí

tzv. Child-Pughovy klasifikace [15] (tab. 2) či MELD skóre [16]. Z mnoha klasifikačních systémů se výše uvedeným požadavkům nejvíce blíží systém vypracovaný barcelonskou skupinou – tzv. BCLC kritéria [17]. Tato klasifikace jasně definuje léčebný postup nejen na základě rozsahu primárního postižení, ale i podle pokročilosti jaterní choroby a celkového stavu pacienta. Tento systém rozděluje pacienty s HCC a jaterní cirhózou do pěti skupin dle charakteristik uvedených v tab. 3.

Krom jednoduchosti a komplexnosti BCLC klasifikace je dalším faktem upřednostňujícím tuto klasifikaci skutečnost, že většina studií hodnotících nové léčebné postupy HCC používá tento systém jako referenční.

Doporučení: K rozhodnutí o typu léčby HCC by se měla používat „Barcelonská“ klasifikace HCC (úroveň II) [3].

Chirurgická léčba HCC

(MUDr. M. Oliverius)

Chirurgická léčba představuje jedinou dosud známou potenciálně kurabilní metodu léčby HCC, která dává nemocným naději na vyléčení, event. významné prodloužení bezpříznakového období – Disease Free Survival (DSF). Jako potenciálně kurabilní metoda je udávána i radiofrekvenční ablace (RFA) u velmi malých ložisek a pečlivě selektovaných nemocných. Ta může být prováděna neoperačně pod navigací zobrazovacích metod nebo otevřenou chirurgickou cestou.

Chirurgické metody léčby jsou spojeny s určitou morbiditou a mortalitou, která vychází zejména z rozsahu základního onemocnění, kterým je u 95 % nemocných cirhóza jater. Indikace k chirurgické léčbě je založena na znalosti prognostických kritérií, která nemocnému dávají naději na vyléčení nebo prodloužené přežití, a vyvažují tak rizika operace.

Základní dva způsoby chirurgické léčby představují resekce jater (JR) [18] –

otevřená nebo laparoskopická a transplantace jater (TxJ) [19]. Indikace k jejich použití vychází z několika základních faktorů:

- počet a velikost nádorových ložisek
- jejich uložení v játrech
- rozsah postižení jaterního parenchymu
- přítomnost, nebo nepřítomnost mimojaterního onemocnění
- celkový stav nemocného – performance status (PST)
- dostupnost léčebného postupu v dané zemi a čase

Závěrečná doporučení pro JR u HCC
I. Resekce jater by měla být zvažována jako metoda první volby u cirhotických i necirhotických nemocných (úroveň II; doporučení stupně B).

II. Kandidáti resekce jsou nemocní s cirhózou, u kterých není indikována transplantace a kteří mají dobře zachované jaterní funkce (normální bilirubin a gradient v jaterních žilách < 10 mmHg (úroveň II, doporučení stupně B).

Tab. 1. TNM klasifikace HCC, 7. vydání.

Tab. 1. TNM classification of HCC, 7th edition.

Stadium I	T1	N0	M0
Stadium II	T2	N0	M0
Stadium IIIA	T3a	N0	M0
Stadium IIIB	T3b	N0	M0
Stadium IIIC	T4	N0	M0
Stadium IVA	jakékoli T	N1	M0
Stadium IVB	jakékoli T	jakékoli N	M1

Oproti předcházející klasifikaci jsou pacienti s metastázou začleněni do stadia IV (IVA, pokud je metastáza v regionální uzlině, nebo IVB, jde-li o vzdálenou metastázu).

Tab. 2. Child-Pugh klasifikace pokročilosti jaterní cirhózy.

Tab. 2. Child-Pugh classification of severity of liver disease.

body	1	2	3
bilirubin (μmol/l)	< 35	35–50	> 50
albumin (g/l)	> 35	28–35	< 28
ascites	0	reverzibilní	ireverzibilní
encefalopatie	0	mírná	zřetelná
INR	< 1,7	1,71–2,20	> 2,20

Zhodnocení: třída A: 5–6 bodů / třída B: 7–9 bodů / třída C: 10–15 bodů.

Tab. 3. Barcelonská klasifikace (staging) pacientů s HCC v terénu jaterní cirhózy.

Tab. 3. Barcelona classification (staging) in HCC patients in the cirrhosis area.

Stadium 0 – velmi časná stadium	(Child-Pugh A, jedno ložisko do 2 cm, PST 0)
Stadium A – časná stadium	(Child-Pugh A–B, 1–3 ložiska do 3 cm, PST 0)
Stadium B – středně pokročilé stadium	(Child-Pugh A–B, vícečetná ložiska, PST 0)
Stadium C – pokročilé stadium	(Child-Pugh A–B, invaze do porty, N1, M1, PST 1, 2)
Stadium D – terminální stadium	(Child-Pugh C, PST > 2).

III. Vysoce selektovaní nemocní s více ložisky nebo makrovaskulární invazí mohou být kandidáti resekce.

IV. Podmínkou R0 resekce je dosažení bezpečných okrajů preferenčně metodou anatomické resekce jater.

V. Předoperační a pooperační adjuvantní léčba v souvislosti s JR není doporučována (úroveň II).

VI. Minimalizace krevních ztrát zlepšuje výsledky resekce.

VII. Laparoskopická resekce je v indikovaných případech metodou volby.

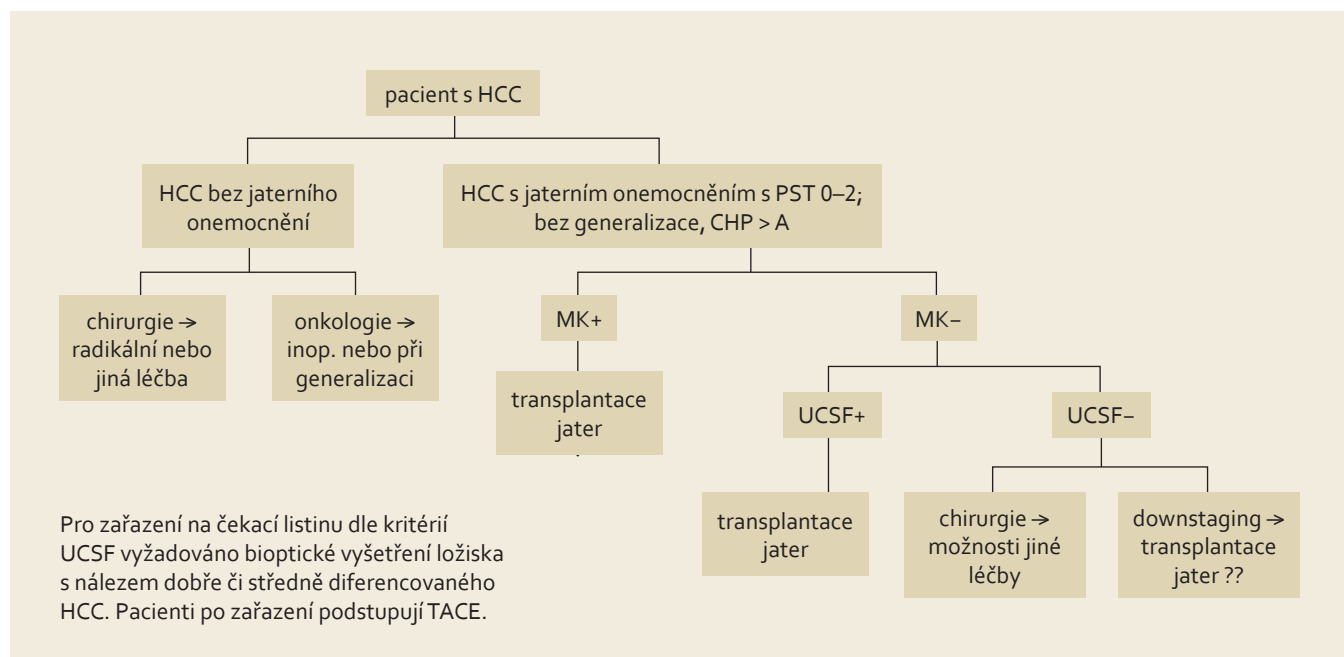
Indikační kritéria k transplantaci jater pro HCC

Nejrozšířenějšími a zároveň nejvíce studii verifikovanými jsou kritéria představená Mazzaferrem v Miláně roku 1996 – Milánská kritéria (MK). Podle těchto kritérií je k transplantaci indikován nemocný, který má jaterní cirhózu s jedním ložiskem nádoru do 5 cm nebo maximálně třemi ložisky do 3 cm. Základním předpokladem je nepřítomnost vaskulární invaze. Nemocní, kteří jsou indikováni k transplantaci v rámci těchto kritérií (obr. 2),

mají z dlouhodobého hlediska naději na pětileté přežívání podobnou jako pacienti indikovaní z nenádorových příčin [20].

Zavedení tohoto indikačního schématu vedlo k dramatickému zlepšení výsledků transplantace. Již záhy se ale ukázalo, že díky diskrepanci mezi předtransplantačním stagingem v porovnání s definitivní histologií explantátu byla transplantace provedena i u nemocných mimo tato kritéria. Přesto někteří z nich z této léčby profitovali a jejich přežívání bylo uspokojivé. To vedlo k expanzi Milánských kritérií. Průkopníkem byl Yao z univerzity v San Francisku, USA. Ten definoval nová expandovaná kritéria obecně známá jako UCSF kritéria (University of California San Francisco). Podle těchto kritérií lze indikovat k transplantaci nemocné s jedním uzlem do 6,5 cm nebo s maximálně třemi uzly z nichž největší do velikosti 4,5 cm a zároveň součet velikostí všech je menší než 8 cm, pochopitelně bez vaskulární invaze. Obě tato indikační kritéria jsou všeobecně celosvětově přijatá a výsledky transplantací u nemocných v rámci těchto omezení dobře dokumentovány. Mazzaferro ná-

sledně vytvořil mezinárodní platformu shromažďující informace o transplantovaných pacientech s HCC, kterou nazval metroticket concept (www.hcc-olt-metroticket.org). V rámci této platformy vytvořil kalkulační model, který je schopen spočítat pravděpodobnou délku přežívání v závislosti na rozsahu překročení Milánských kritérií. Celá koncepce vychází z jednoduchého pravidla: „čím dále chci dojet, tím více za to zaplatím...“ Jinými slovy, každá expanze mimo Milánská kritéria je vykoupena vyšším počtem recidiv onemocnění a nižším pětiletým přežíváním nemocných. Na základě retrospektivně získaných dat od 1 556 nemocných z 36 transplantačních center pak představil před dvěma roky nový indikační koncept, který nazval „up-to-seven criteria“. Jakákoli kombinace velikosti nádoru s počtem ložisek při nepřítomnosti vaskulární invaze do čísla sedm vykazovala pravděpodobnost pětiletého přežívání 70 %. V této skupině bylo celkem 283 pacientů a jejich předpokládané pětileté přežívání činilo 71,2 % (95% CI 64,3–77,0). Tato skupina dosahovala podobné výsledky jako skupina uvnitř MK.



Obr. 2. Indikační schéma pro zařazení nemocného na „waiting list“ s HCC v IKEM.

Fig. 2. Indication criteria for including a patient on the HCC „waiting list“ in IKEM.

Závěrečná doporučení pro transplantaci jater u HCC

I. Nemocní s HCC transplantovaní v rámci MK mají pětileté přežívání srovnatelné s pacienty, kteří jsou transplantováni z jiných příčin (úroveň I; stupeň A).

II. MK jsou referenčním standardem pro porovnání při užití jiných indikačních kritérií (úroveň I; stupeň A).

III. Jakákoli expanze indikací mimo MK založená na dobře dokumentovaných studiích, které ukazují srovnatelné výsledky s MK, má negativní vliv na ostatní kandidáty k transplantaci. Stupeň takového vlivu závisí na lokálních podmínkách daných dobou čekání a dostupností jaterních štěpů (úroveň III; stupeň B).

IV. Ze všech dostupných extendovaných kritérií mimo MK pouze UCSF kritéria byla adekvátně validována prospektivní studií a tento výsledek následně potvrzen dalšími retrospektivními studiemi (úroveň III; stupeň B).

V. V současnosti jsou důkazy podporující expanzi počtu uzlů do 5 za předpokladu doby čekání mezi 3 a 6 měsíci u pečlivě selektovaných nemocných (úroveň IV; stupeň C).

Radiologická léčba HCC

(prof. MUDr. V. Válek)

Perkutánní ablace

Jednou z hlavních oblastí pokroku v léčbě jaterních malignit je vývoj perkutánních metod lokální ablace karcinomů. Z těchto metod je v současnosti jako primární ablační modalita ve většině institucí zavedena radiofrekvenční (RF) ablace. RF ablace je považována za nejlepší způsob léčby pacientů s HCC v časném stadiu, kdy transplantace jater ani chirurgická resekce nepředstavují vhodné řešení [21].

Účinnost metody

Při léčbě malého HCC zajišťuje RF ablace uspokojivou kontrolu lokálního nádoru, přičemž zobrazovací metody

ukazují častost kompletní ablace přibližně v 90 % u nádorů menších než 3 cm. Histologické údaje z explantovaných vzorků jater pacientů, u nichž byla provedena RF ablace, prokazují, že velikost nádoru a přítomnost velkých (3 mm nebo více) cév naléhajících na nádor lokální účinek léčby významně ovlivňuje. Úplná nekróza nádoru byla při pitvě zjištěna u 83 % nádorů < 3 cm a 88 % nádorů mimo perivaskulární lokalizaci. Srovnání perkutánní injekční aplikace etanolu (PEI) v pěti randomizovaných studiích prokázalo, že RF ablace má vyšší místní protinádorový účinek než PEI, s výslednou lepší kontrolou onemocnění. Použití PEI proto nemá v léčbě HCC, pokud lze provést RFA, v současné době místo [22].

Přežití

Pět randomizovaných studií srovnávalo RF ablaci s PEI z hlediska lokální ablace HCC v časném stadiu. Dvě evropské studie neprokázaly statisticky významný rozdíl v celkovém přežití mezi pacienty s RF ablací a PEI. Lepší hodnoty přežití však uvedly tři studie z Asie. Tyto údaje byly sloučeny ve dvou nezávislých metaanalýzách; příznivé ovlivnění přežití bylo potvrzeno u pacientů s malým HCC, u nichž byla provedena RF ablace. RF ablaci se tak dává přednost jako perkutánní léčebné modalitě u pacientů s časným HCC vzhledem k častější úspěšné lokální léčbě nádoru a lepšímu mediánu přežití [23].

Dlouhodobé výsledky přežití pacientů léčených RF ablací byly již publikované. U nemocných, kteří podstoupili RF ablaci, záviselo přežití na závažnosti cirhózy a stadiu nádoru. U pacientů s jaterní cirhózou ve funkční klasifikaci Child-Pugh A, s HCC v časném stadiu, dosahovalo pětileté přežití 61–77 %; u nemocných s jediným nádorem ≤ 2 cm byla hodnota pětiletého přežití 68 %.

Indikace

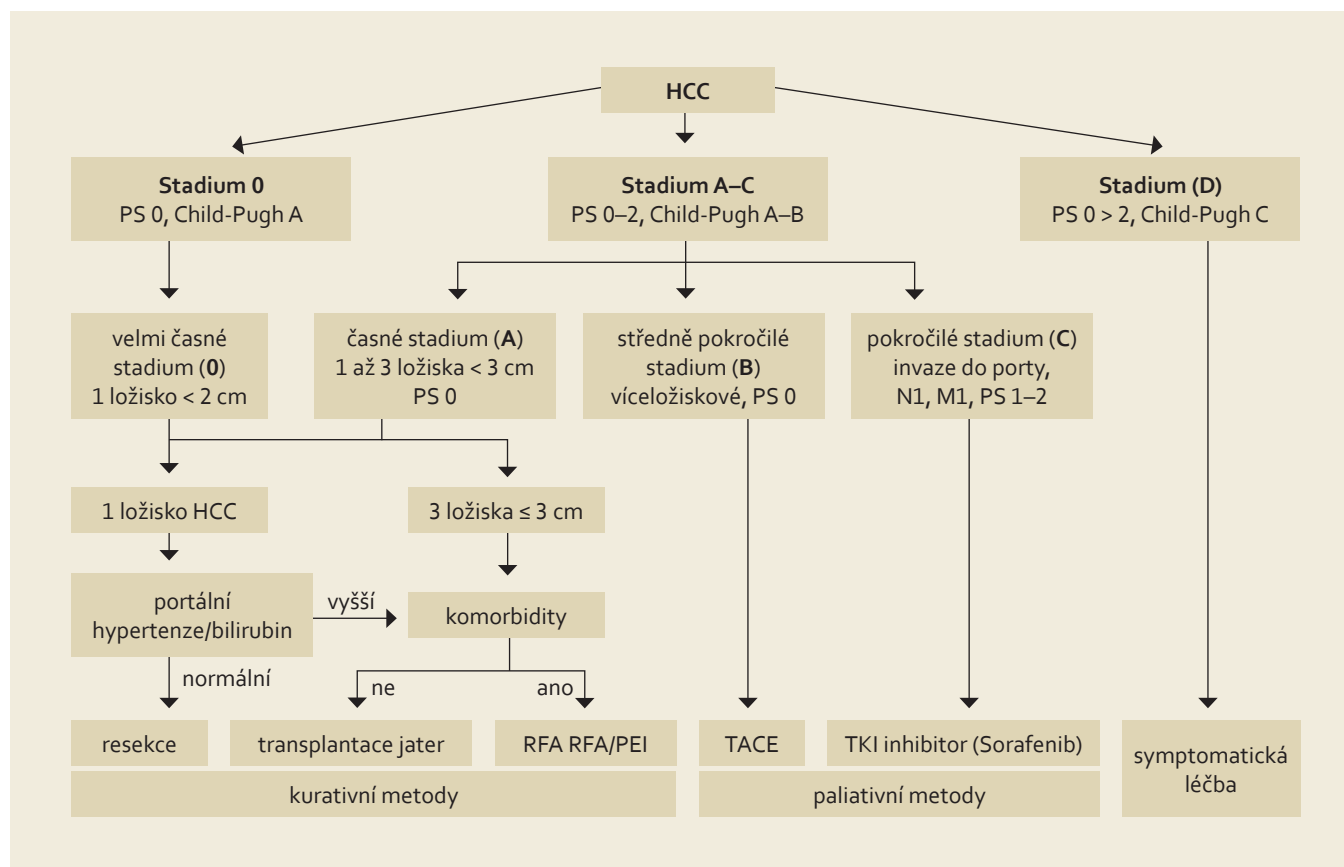
HCC: Podle klasifikace BCLC je RF ablace metodou volby u velmi časných a časných HCC (tab. 3, obr. 3), kdy pa-

cienti nejsou kandidáty resekce nebo transplantace jater. Je třeba, aby pacienti měli buď jeden menší nádor, nebo až tři noduly, každý menší než 3 cm, žádný průkaz invaze cév nebo extrahepatálního šíření, vysoký Karnofsky index a cirhózu jater stupně A nebo B podle skóre Child-Pugh.

Uložení nádoru

Vyšetření zobrazovací metodou ještě před léčbou musí důkladně definovat uložení každé léze vůči okolním strukturám:

- Léze uložené na povrchu jater lze považovat za vhodné k RF ablaci, i když jejich léčba vyžaduje dostatečné odborné znalosti a zkušenosti a může být spojena s vyšším rizikem komplikací.
- Termální ablace povrchných lézí přilehlých k jakékoli části gastrointestinálního traktu se nesmí provádět vzhledem ke zvýšenému riziku tepelného poranění stěny žaludku nebo střev (popálení stěny těchto orgánů). Větší riziko popálení a následné perforace hrozí u tlustého střeva než u žaludku nebo tenkého střeva. Komplikace v oblasti žaludku se vyskytují vzácně, nejspíše díky poměrně tlusté stěně žaludku nebo vzácnému výskytu chirurgických srůstů podél gastrohepatálního vaziva. Mobilita tenkého střeva může rovněž zajistit jeho lepší ochranu ve srovnání s poměrně fixovaným tlustým střevem. V takových případech lze uvažovat o použití speciálních metod, jako je intraperitoneální injekční aplikace dextrózy.
- Léčba lézí přilehlých k jaternímu hilu zvyšuje riziko tepelného poranění žlučových a žlučnicku. Toto uložení nádoru představuje relativní kontraindikaci RF ablaci. Termální ablaci nádorů v blízkosti žlučnicku je proveditelná, i když by měla být vyhrazena pracovištím s dostatečnými zkušenostmi. Ve většině případů je spojena s rozvojem iatrogenní cholecystitidy, která spontánně odezní.



Obr. 3. Základní léčebné postupy HCC dle „Barcelonské“ klasifikace.

Fig. 3. Basic treatment procedures for HCC according to the „Barcelona“ classification.

- Termální ablace lézí přilehlých k hepatálním cévám je možná, protože protékající krev obvykle chrání cévní stěnu před tepelným poraněním: v těchto případech se však riziko neúplného ošetření neoplastické tkáně v blízkosti cévy může vzhledem k tepelným ztrátám zvýšit.

Kontraindikace RFA

- nádor uložený < 1 cm od hlavního žlučovodu; kvůli riziku popálení žlučovodu a vzniku stenózy
- intrahepatální dilatace žlučovodu
- výrazně vaskularizovaný, exofyticky lokalizovaný nádor; kvůli riziku rozsevu nádoru
- bilioenterální anastomóza
- neléčitelná/nezvládnutelná koagulopatie

Vyšetření a sledování pacientů po léčbě
CT nebo MR s podáním kontrastní látky jsou považovány za standardní způsoby vyšetření a zhodnocení výsledného

stavu pacienta. Na snímcích CT a MR získaných 4–6 týdnů po léčbě lze vidět místa úspěšné ablace jako oblasti bez syčení s periferním syčením, nebo bez něj. Okraj syčení, který lze pozorovat po obvodu ablační zóny, vypadá jako poměrně koncentrický, symetrický a jednotný útvar v oblasti s hladkými vnitřními okraji. Jedná se o přechodný jev, který je důsledkem benigní fyziologické odpovědi na tepelné poranění (nejdříve reaktivní hyperemie, následně fibróza a obrovskobuněčná reakce). Benigní syčení v okolí místa ablace je nutno odlišit od nepravidelného periferního syčení v důsledku reziduálního nádoru; toto syčení se objevuje na okraji místa léčby. Na rozdíl od benigního syčení v okolí místa ablace má reziduální nádor postkontrastně jiný charakter. Po výkonu lze provést vyšetření ultrazvukem s intravenózním podáním kontrastu, které by mohlo umožnit počáteční zhodnocení účinku léčby. Pozdější kontrolní vyšet-

ření je třeba zaměřit na pátrání po lokální progresi nádoru, vzniku nových hepatálních lézí nebo objevení extrahepatálního onemocnění. Doporučený kontrolní protokol zahrnuje CT nebo MR vyšetření za 3, 6, 9 a 12 měsíců po léčbě a následně v šestiměsíčních intervalech po dobu následujících tří let.

Doporučení: Lokální ablace je bezpečnou a účinnou léčbou pro pacienty, kteří nemohou podstoupit chirurgickou léčbu HCC (úroveň II) [3]. Účinek RFA je ve srovnání s etanolizací lépe předvídatelný a u ložisek > 2 cm jednoznačně lepší (úroveň I) [3].

Chemoembolizace

V průběhu růstu se HCC stává závislým na cévním zásobení z arterie. Tento fakt umožňuje jednak neinvazivní diagnostiku pomocí CT/MR a též vysvětluje účinnost arteriální okluze v léčbě HCC. Uzávěr

tepny zásobující nádor se provádí angiograficky (TAE – transarteriální embolizace). Většinou se kombinuje s podáním cytostatika do jaterní tepny těsně před samotnou embolizací (TACE – transarteriální chemoembolizace). Cytostatikum se většinou rozpouští v Lipiodolu, který se selektivně vychytává v nádorové tkáni. Nejvíce zkušeností je s použitím cisplatinu nebo adriamycinu [24].

TACE se používá u pacientů s chirurgicky či perkutánně neřešitelným HCC, kteří nemají známky mimojaterního šíření.

Hlavní kontraindikací TACE je nedostatečný průtok portální žilou (trombóza v. portae, významné kolaterály nebo obrácený (hepatofugální) tok krve ve v. portae). Stejně tak by k TACE neměli být indikováni pacienti s pokročilou jaterní insuficiencí (Child-Pugh B a C) a/nebo s klinickými symptomy, jelikož mají zvýšené riziko jaterního selhání a úmrtí po zákroku.

TACE (případně i samotná TAE) způsobí nekrózu nádorové tkáně u více než 50 % pacientů. Odpověď na léčbu lze hodnotit buď poklesem nádorových markerů (AFP), nebo pomocí CT/MR. Kompletní odpovědi dosáhnou 2 % pacientů. Znovuobjevení se ložiska s arteriálním syčením může být důvodem k opakování TACE. Několik studií z poslední doby prokázalo, že tato metoda prodlouží přežití pacientů s HCC (pře-

žití pacientů s HCC léčených TACE se ve dvouletém intervalu pohybuje od 20–60 %) [25].

Doporučení: TACE je léčbou první linie u pacientů s multifokálním HCC, kteří nejsou kandidáty radikální léčby a nemají vaskulární invazi či mimojaterní šíření tumoru (úroveň I) [3].

Onkologická systémová léčba HCC

(prim. MUDr. I. Kiss)

Pro pacienty s HCC v dobrém stavu (performance status) PS 0–2, Child Pugh A–B: podle mezinárodních doporučení NCCN 2011 (National Comprehensive Cancer Network), ESMO 2010 (European Society for Medical Oncology) a AASLD 2010 (The American Association for the Study of Liver Diseases) je jako systémová standardní možnost indikovaná léčba sorafenibem, jako alternativu uvádí léčbu symptomatickou. I když v rámci žádné klinické studie fáze III nebyl prokázán benefit chemoterapie (intravenózní či systémové) na prodloužení mediánu přežití, připouští doporučení ESMO z roku 2010 pro případ nedostupnosti léčby sorafenibem paliativní chemoterapii (cisplatinu nebo doxorubicin v monoterapii či kombinovanou chemoterapii GEMOX). V léčbě pokročilého inoperabilního he-

patocelulárního karcinomu u pacientů v celkově dobrém stavu (PS 0–1) je indikován sorafenib v dávce 800 mg/den. V rámci systémové léčby hepatocelulárního karcinomu na prvním místě používáme sorafenib. Zmiňujeme příklady historicky používaných režimů CHT, jejichž faktická účinnost je malá (tab. 4).

Chemoterapie

Vybrané informace k biologické léčbě. Sorafenib v léčbě hepatocelulárního karcinomu

Indikace: Sorafenib je indikován jako terapie první volby v léčbě inoperabilního nebo metastazujícího hepatocelulárního karcinomu s omezením na Child-Pugh třídu A a B.

Kontraindikace: Hypersenzitivita na léčivou látku nebo kteroukoli pomocnou látku obsaženou v přípravku.

Lékové interakce: Nepodávat s preparáty snižujícími aciditu, induktory metabolických enzymů.

Nežádoucí účinky: Dermatologická toxicita – kožní reakce na dlaních a chodidlech, hypertenze, krvácení, srdeční ischemie nebo infarkt, zhoršené hojení ran – přechodné přerušení léčby sorafenibem je doporučováno z preventivních důvodů u pacientů podstupujících vážný chirurgický zákrok, zhoršená funkce jater – nejsou k dispozici žádné údaje o podání přípravku u pacientů s těžkým (Child-Pugh C) poškozením jater.

Dávkování: 2 tablety po 200 mg 2× denně ve stejném denním čase (800 mg denní dávka) bez jídla nebo s nízkotučným jídlem.

Léčba by měla pokračovat tak dlouho, dokud je pozorován klinický benefit nebo dokud nenastane neakceptovatelná toxicita.

Doporučení: Lékem první volby v léčbě inoperabilního nebo metastazujícího hepatocelulárního karcinomu s omezením na Child-Pugh stadium A a B je u indikovaných pacientů sorafenib (úroveň I) [3,26,27].

Tab. 4. Onkologická systémová léčba HCC.

Tab. 4. HCC systemic therapy.

	Dávka (mg/m ²)	Způsob podání	Den podání
doxorubicin	40–50		1.
FU/FA (Mayo)			
5-fluorouracil	425	i.v.	1.–5.
leukovorin	20	i.v.	1.–5.
FU/FA (DeGramont)			
leukovorin	200	infuze na 2 hod	1., 2.
5-fluorouracil	400	i.v. bolus	1., 2.
5-fluorouracil	600	infuze na 22 hod	1., 2.
Biologická léčba			
sorafenib	400	p.o.	2× denně (800 mg denně)

Symptomatická léčba pacientů s HCC

Symptomatická léčba se podstatně neliší od péče o pacienta s pokročilou jaterní cirhózou bez HCC. V rámci stagingu jaterní choroby je nezbytné provést ezofagogastroskopické vyšetření tak, aby mohla být zavedena případná preventivní léčba krvácení z jícnových varixů. V případě indikace k TIPS (při krvácení z varixů či gastropatie nereagující na standardní léčbu) nemusí být přítomnost HCC zásadní kontraindikací tohoto výkonu. Ke každému pacientovi je však třeba přistupovat individuálně, především s ohledem na jeho další prognózu.

V literatuře není dostatek údajů o nutnosti a způsobu úpravy prodloužené koagulace pacientů s jaterní cirhózou. Většina doporučení je dána klinickými pozorováními a osobními zkušenostmi, které nesplňují kritéria medicíny založené na důkazech. V odborné literatuře existují i názory, že úprava koagulačních parametrů před případným invazivním zákrokem není nutná a zahajuje se až při skutečné krvácivé komplikaci. Není ani jasné, zda velmi často podávaný vitamin K zlepšuje prognózu pacienta s jaterní cirhózou či brání krvácivým komplikacím. Nelze proto dát jednoznačné doporučení, zda a na jaké cílové hodnoty koagulaci před invazivními zákroky upravit.

Léčba ascitu či dalších komplikací jaterní cirhózy se též podstatně neliší od postupu u pacienta bez HCC.

Doporučené sledování

Po resekci pro hepatocelulární karcinom: první dva roky sonografické vyšetření jater každých 3–6 měsíců. Pokud byla předoperačně elevace AFP, pak je po operaci doporučeno vyšetření jeho hladiny každé tři měsíce první dva roky, později jednou za šest měsíců. Pokud je zjištěna recidiva onemocnění, pak následuje vyšetřovací proces podobně jako u primárně zjištěného onemocnění.

V běžné klinické praxi musí být proveden staging každého pacienta s HCC a na základě zařazení do určitého stadia rozhodnuto o léčbě. Nejvhodnější hodnocení je tzv. Barcelonská klasifikace (obr. 3).

- Pacienti s časným stadiem HCC jsou kandidáti resekce, transplantace nebo perkutánní ablace. Resekce je zvažována u pacientů s jedním ložiskem, bez klinicky významné portální hypertenze a bez ikteru. Transplantace je vhodnou metodou u pacientů s maximálním počtem 3 ložisek menších než 3 cm nebo jedním ložiskem do 5 cm. Perkutánní ablace je vhodná pro malé, resekčně či transplantací neřešitelné HCC.
- TACE je indikována u asymptomatických pacientů s vícečetnými ložisky, bez známek cévní invaze a mimojaterního šíření. V případě pozitivní odpovědi na léčbu TACE mají tito pacienti prodloužené přežití.
- Pacienti s pokročilejším HCC anebo ti, kteří neodpoví na TACE, ale se zachovalými jaterními funkcemi, jsou kandidáti onkologické systémové léčby.
- U pacientů s projevy jaterní insuficience a/nebo v celkově nedobrému stavu (performance status > 2) a/nebo masivním šířením tumoru mimo játra není prokázán efekt žádné léčebné metody a měli by být léčeni symptomaticky.

Literatura

1. International Agency for Cancer Research. GLOBOCAN 2002: <http://www-dep.iarc.fr> Bosch FX, Ribes J, Diaz M, Cleries R. Primary liver cancer: worldwide incidence and trends. *Gastroenterology* 2004; 127 (5 Suppl 1): S5–S16.
2. AASLD guidelines for HCC. <http://www.aasld.org/practiceguidelines/Documents/Bookmarked%20Practice%20Guidelines/HCCUpdate2010.pdf>.
3. Zhang BH, Yang BH, Tang ZY. Randomized controlled trial of screening for hepatocellular carcinoma. *J Cancer Res Clin Oncol* 2004; 130(7): 417–422.
4. Yuen MF, Tanaka Y, Fong DY et al. Independent risk factors and predictive score for the development of hepatocellular carcinoma in chronic hepatitis B. *J Hepatol* 2009; 50(1): 80–88.

cinoma in chronic hepatitis B. *J Hepatol* 2009; 50(1): 80–88.

5. Lok AS, Seeff LB, Morgan TR et al. Incidence of hepatocellular carcinoma and associated risk factors in hepatitis C-related advanced liver disease. *Gastroenterology* 2009; 136(1): 138–148.
6. Guyatt GH, Oxman AD, Vist GE et al. GRADE: an emerging consensus on rating quality of evidence and strength of recommendations. *BMJ* 2008; 336(7650): 924–926.
7. Singal A, Volk ML, Waljee A et al. Meta-analysis: surveillance with ultrasound for early-stage hepatocellular carcinoma in patients with cirrhosis. *Aliment Pharmacol Ther* 2009; 30(1): 37–47.
8. Lok AS, Sterling RK, Everhart JE et al. HALT-C Trial Group. Des-gamma-carboxy prothrombin and alpha-fetoprotein as biomarkers for the early detection of hepatocellular carcinoma. *Gastroenterology* 2010; 138(2): 493–502.
9. Bruix J, Sherman M. Management of Hepatocellular Carcinoma: An Update. *Hepatology* 2011; 53(3): 1020–1022.
10. International Consensus group for hepatocellular neoplasia. Pathologic diagnosis of early hepatocellular carcinoma: a report of the international consensus group for hepatocellular neoplasia. *Hepatology* 2009; 49(2): 658–664.
11. Forner A, Vilana R, Ayuso C et al. Diagnosis of hepatic nodules 20 mm or smaller in cirrhosis: prospective validation of the noninvasive diagnostic criteria for hepatocellular carcinoma. *Hepatology* 2008; 47(1): 97–104.
12. Sangiovanni A, Manini MA, Iavarone M et al. The diagnostic and economic impact of contrast paging techniques in the diagnosis of small hepatocellular carcinoma in cirrhosis. *Gut* 2010; 59(5): 638–644.
13. Edge SB, Byrd DR, Compton CC et al. *AJCC Cancer Staging Manual 7th edition*. Springer, 2010.
14. Pugh RNH, Murray-Lyon IM, Dawson JL et al. Transection of the oesophagus for bleeding oesophageal varices. *Br J Surg* 1973; 60(8): 646–664.
15. Kamath PS, Wiesner RH, Malinchoc M et al. A model to predict survival in patients with end-stage liver disease. *Hepatology* 2001; 33(2): 464–470.
16. Forner A, Reig ME, de Lope CR et al. Current strategy for staging and treatment: the BCLC update and future prospects. *Semin Liver Dis* 2010; 30(1): 61–74.
17. Llovet JM, Schwartz M, Mazzaferro V. Resection and liver transplantation for hepatocellular carcinoma. *Semin Liver Dis* 2005; 25(2): 181–200.

18. Schwartz M. Liver transplantation for hepatocellular carcinoma. *Gastroenterology* 2004; 127 (Suppl 1): S268–276.

19. Mazzaferro V, Regalia E, Doci R et al. Liver transplantation for the treatment of small hepatocellular carcinomas in patients with cirrhosis. *N Engl J Med* 1996; 334(11): 693–699.

20. Livraghi T, Meloni F, Di Stasi M et al. Sustained complete response and complications rates after radiofrequency ablation of very early hepatocellular carcinoma in cirrhosis: Is resection still the treatment of choice? *Hepatology* 2008; 47(1): 82–89.

21. Lin SM, Lin CJ, Lin CC et al. Radiofrequency ablation improves prognosis compared with ethanol injection for hepatocellular carcinoma < or = 4 cm. *Gastroenterology* 2004; 127: 1714–1723.

22. Cho YK, Kim JK, Kim MY et al. Systematic review of randomized trials for hepato-

cellular carcinoma treated with percutaneous ablation therapies. *Hepatology* 2009; 49(2): 453–459.

23. Bruix J, Sala M, Llovet JM. Chemoembolization for hepatocellular carcinoma. *Gastroenterology* 2004; 127 (5 Suppl 1): S179–188.

24. Llovet JM, Bruix J. Systematic review of randomized trials for unresectable hepatocellular carcinoma: Chemoembolization improves survival. *Hepatology* 2003; 37(2): 429–442.

25. Llovet JM, Ricci S, Mazzaferro V et al. Sorafenib in advanced hepatocellular carcinoma. *N Engl J Med* 2008; 359(4): 378–390.

26. Cheng AL, Kang YK, Chen Z et al. Efficacy and safety of sorafenib in patients in the Asia-Pacific region with advanced hepatocellular carcinoma: a phase III randomised, doubleblind, placebo-controlled trial. *Lancet Oncol* 2009; 10(1): 25–34.

Autoři deklarují, že v souvislosti s předmětem studie nemají žádné komerční zájmy. The authors declare they have no potential conflicts of interest concerning drugs, products, or services used in the study.

Redakční rada potvrzuje, že rukopis práce splnil ICMJE kritéria pro publikace zasílané do biomedicínských časopisů. The Editorial Board declares that the manuscript met the ICMJE „uniform requirements“ for biomedical papers.

Doručeno/Submitted: 2. 3. 2012

Přijato/Accepted: 14. 3. 2012

doc. MUDr. Brůha Radan, CSc.

IV. interní klinika 1. LF UK a VFN v Praze

U Nemocnice 2, 128 08 Praha 2

bruha@cesnet.cz

**EVROPSKÉ DNY KOLOREKTÁLNÍHO KARCINOMU:
BRNO 2012 – PREVENCE A SCREENING**
4.–5. května 2012, Brno



WWW.CRCPREVENTION.EU

**KONFERENCE SE KONÁ
POD ZÁŠTITOU**

Romana Onderky,
primátora města Brna

Leoše Hegera,
ministra zdravotnictví ČR

Pavla Poce,
poslance Evropského parlamentu
a s laskavou podporou
Johna Dalliho,
evropského komisaře pro zdraví
a spotřebitelskou politiku

**XL. MÁJOVÉ
HEPATOLOGICKÉ
DNY**

Výroční kongres
České hepatologické
společnosti ČLS JEP
s mezinárodní účastí

16. – 18. května 2012
Karlovy Vary – Grandhotel Pupp



Pořadatel: Česká hepatologická společnost ČLS JEP
ve spolupráci s Českou lékařskou společností JEP

Organizátor: Congress Prague

www.congressprague.cz/mhd2012
www.ces-hep.cz

