doi: 10.48095/ccgh2022194

Gastroskopie – standardy kvality České gastroenterologické společnosti ČLS JEP

Gastroscopy – quality standards of the Czech Society of Gastroenterology

J. Cyrany[1], K. Balihar[2], P. Falt[3], D. Kohoutová[1,4], R. Kroupa[5], J. Martínek[6], I. Mikoviny-Kajzrlíková[7], H. Klusáková[1], R. Procházka[8], M. Štěpán[9], T. Vaňásek[10], S. Rejchrt[1]

[1] II. interní gastroenterologická klinika LF UK a FN Hradec Králové
[2] I. interní klinika LF UK a FN Plzeň
[3] II. interní klinika – gastroenterologická a geriatrická LF UP a FN Olomouc
[4] Royal Marsden Hospital NHS Foundation Trust, London
[5] Interní gastroenterologická klinika LF MU a FN Brno
[6] Klinika hepatogastroenterologie IKEM, Praha
[7] Beskydské gastrocentrum, Nemocnice ve Frýdku-Místku, p.o.
[8] Gastroenterologie, Nemocnice Jablonec nad Nisou, p.o.
[9] Centrum péče o zažívací trakt, Nemocnice AGEL Ostrava-Vítkovice a.s.
[10] Hepato-gastroenterologie HK, s.r.o., Hradec Králové

Úvod

Gastroskopie (horní digestivní endoskopie) je široce používanou diagnostickou a terapeutickou metodou. Historicky se jedná o nejstarší z endoskopických metod, které následně expandovaly do ostatních oblastí (koloskopie, ERCP, EUS). Na základě dlouhé historie a relativní jednoduchosti provedení je metoda považována za konvenční a kvalita jejího provádění dosud nebyla v zemích s nízkým rizikem výskytu karcinomu žaludku v ohnisku zájmu. To však kontrastuje s aktuálními výzvami časné diagnostiky pre/neoplastických lézí v horní části GIT a nezbytností kvalitní dispenzarizace některých vysokorizikových skupin. Hlavním cílem definování kvalitativních parametrů je zejména časná diagnostika neoplastických lézí, která pak umožňuje minimálně invazivní endoskopickou terapii se zachováním daného orgánu a zásadním dopadem na léčebné výsledky, kvalitu života a prognózu pacienta. V populaci dále roste význam některých neonkologických onemocnění (především celiakie a eozinofilní ezofagitidy), jejichž diagnostika má také svá úskalí. Přestože je metoda považována obecně za velmi bezpečnou, může být provázena komplikacemi, na jejichž řešení musejí být endoskopisté připraveni. Neméně důležitým aspektem je komfort pacienta podstupujícího gastroskopii.

Snaha definovat parametry kvality endoskopického vyšetření horní části GIT vedla k publikaci evropských standardů [1,2], a to i přes nedostatek kvalitních důkazů, což kontrastuje s podobnými aktivitami u koloskopického vyšetření.

Endoskopická sekce České gastroenterologické společnosti se rozhodla přispět ke zvýšení kvality horní endoskopie v České republice definováním doporučení, která z výše uvedených standardů vycházejí, s přihlédnutím k lokálním podmínkám a potřebám i aktuálnímu stavu poznání. Cílem je vytvořit maximálně praktický nástroj kultivace gastroskopického vyšetření v České republice, podobně jak se to již úspěšně podařilo s metodou koloskopickou.

Metodika

Na základě publikovaných evropských doporučení [1,2] a další diskuze bylo formulováno 17 klíčových tvrzení týkajících se parametrů kvality, které byly připomínkovány všemi spoluautory. Tyto jednotlivé kapitoly byly rozděleny mezi členy autorského kolektivu k aktualizaci literární rešerše a případné modifikaci jednotlivých tvrzení, která pak autoři doplnili doprovodným textem. Výsledný text byl pak znovu připomínkován autorským kolektivem, ve kterém jsou zastoupeni lékaři z nemocnic oblastního i univerzitního typu, ambulantní specialista, chirurg a endoskopická sestra.

Každé tvrzení je opatřeno údajem o jistotě důkazů (A – vysoký, B – střední, C – nízký, D – velmi nízký) dle systému GRADE [3] tak, jak vyplývá z analýz evropských doporučení [1,2], pokud nebyly v dané oblasti získány důkazy nové. Síla doporučení (1 – silná, 2 – slabá) jednotlivých tvrzení, vycházející ze stejného zdroje, byla s cílem zohlednit lokální podmínky navíc podrobena hlasování autorského kolektivu dle Delfské procedury (pětibodová Likertova škála, dvě kola hlasování, potřeba nejméně 80% shody), jehož výsledek je připojen ke každému tvrzení jako procento sou-

hlasu autorů (detailní výsledek hlasování přístupný graficky na webu časopisu www.csgh.info).

Výsledky

Doporučení je možno rozdělit na preprocedurální, procedurální, specifická pro postižení a postprocedurální (tab. 1).

Preprocedurální doporučení

Doporučení 1 – příprava k vyšetření

Pacient podstupující plánovanou gastroskopii by měl být nalačno. Pevnou stravu by měl přijímat nejpozději 6 hodin a tekutiny 2 hodiny před vyšetřením.

Pacient před plánovanou gastroskopií má být nalačno a má o tom být řádně informován. Perorální příjem je za normálních okolností omezen pro pevné lehce stravitelné jídlo na 6 hodin a tekutiny na 2 hodiny před výkonem [4]. Prodlužování těchto intervalů za normálních okolností nezvyšuje bezpečnost výkonu, ale zhoršuje komfort pacienta [1,5,6]. K upřesnění těchto instrukcí pomůže extrapolace anesteziologických standardů, které doporučují stejný interval 6 hodin po požití nehumánního mléka a doporučují interval prodloužit na 8 a více hodin v případě příjmu masa, tučných a smažených jídel [7]. U stavů s porušenou evakuací jícnu (např. achalázie) nebo žaludku (např. polyrostenóza) je vhodné zvážit:

1. prodloužení intervalu omezení perorálního příjmu;
2. evakuaci obsahu žaludku nazogastrickou sondou před vyšetřením;
3. použití endoskopu s co největším průměrem pracovního kanálu případně více pracovními kanály (tzv. terapeutický nebo dvoukanálový gastroskop) a/nebo
4. asistenci anesteziologa k zajištění dýchacích cest v celkové anestezii.

Posledních dvou přístupů využíváme také v případě urgentní gastroskopie (do 6 hodin), jakkoli je tato indikace výjimečná (např. extrakce knoflíkové baterie z jícnu, krvácení do GIT u pacienta, kterého se nedaří oběhově stabilizovat apod.). Nutno si uvědomit, že zajištění dýchacích cest orotracheální intubací při plném žaludku je také výkon s vysokým rizikem aspirace. V případě masivního krvácení do GIT lze vyprázdnění žaludku urychlit podáním i.v. erytromycinu (v ČR k dispozici na individuální dovoz). Perorální podání protipěnivého přípravku (např. simeticonu) a mukolytika (např. N-acetylcysteinu) může zvýšit přehlednost, snížit potřebu oplachu, a zkrátit tak dobu vyšetření, zatím bez průkazu vyššího záchytu patologických lézí – blíže viz bod 4 – kvalita zobrazení sliznice.

Doporučení 2 – vstupní kontrolní seznam

Před zahájením každé gastroskopie je vhodná rutinní kontrola základních bezpečnostních podmínek: identifikace pacienta; alergická anamnéza; lačnění; medikace (především antitrombotická); významné komorbidity; informace o minulých vyšetřeních; potvrzení indikace vyšetření; informovaný souhlas, kterému pacient porozuměl a nemá další otázky; přítomnost doprovodu pacienta.

Vstupní vyhodnocení je nezbytné k zachování správného postupu a omezení výskytu nežádoucích příhod, které jsou v moderní medicíně relativně časté, uvádí se 10% výskyt medicínské chyby při retrospektivním hodnocení [8]. To se týká i endoskopických výkonů, kdy při hodnocení 1 818 úmrtí nemocných do 30 dnů od endoskopické intervence bylo považováno 14 % indikací za nepřiměřených a 9 % zbytečných [9]. Následná opatření reagující na tyto skutečnosti zahrnují i zavedení doporučení a nástrojů k vyhledání rizik a nápravě chyb včetně vstupních procedur. Mezi ně se řadí i písemné formy kontrolního seznamu potvrzující splnění všech

Tab. 1. Přehled parametrů kvality horní endoskopie (síla doporučení: 1 – silné, 2 – slabé; jistota důkazů: A – vysoký, B – střední, C – nízký, D – velmi nízký; procento souhlasu autorů).

Tab. 1. Overview of upper endoscopy quality parameters (strength of recommendation: 1 – strong, 2 – weak; certainty of evidence: A – high, B – medium, C – low, D – very low; percentage of authors' agreement).

Doporučení 1 – příprava k vyšetření		
Pacient podstupující plánovanou gastroskopii by měl být nalačno.	1C	100
Pevnou stravu by měl přijímat nejpozději 6 hodin a tekutiny 2 hodiny před vyšetřením.	1C	100
Doporučení 2 – vstupní kontrolní seznam		
Před zahájením každé gastroskopie je vhodná rutinní kontrola základních bezpečnostních podmínek: identifikace pacienta; alergická anamnéza; lačnění; medikace (především antitrombotická); významné komorbidity; informace o minulých vyšetřeních; informovaný souhlas, kterému pacient porozuměl a nemá další otázky; přítomnost doprovodu pacienta.	1B	100
Doporučení 3 – rozsah a délka vyšetření		
Rozsah a trvání gastroskopického vyšetření mají být dokumentovány.	2C	100
Gastroskopie u pacienta, který toto vyšetření nepodstoupil v posledních 3 letech, by měla zhodnotit jícen, žaludek i duodenum.	1C	100
Gastroskopie u pacienta, který toto vyšetření nepodstoupil v posledních 3 letech, by měla trvat nejméně 7 minut od zavedení po vytažení přístroje.	1C	92
Doporučení 4 – kvalita zobrazení sliznice		
Během horní endoskopie by mělo být dosaženo adekvátního zobrazení sliznice jícnu, žaludku a dvanáctníku.	1B	100
Pokud to není z nějakého důvodu možné, skutečnost je třeba zaznamenat a individuálně posoudit nutnost opakování endoskopie.	1C	100
Kvalitního zobrazení lze kromě správné přípravy a analgosedace dosáhnout kombinací adekvátní insuflace, oplachu a aspirace.	1C	100
V individuálních případech lze před horní endoskopií zvážit perorální podání roztoku surfaktantu a/nebo mukolytika.	1C	100

Tab. 1 – pokračování. Přehled parametrů kvality horní endoskopie (síla doporučení: 1 – silné, 2 – slabé; jistota důkazů: A – vysoký, B – střední, C – nízký, D – velmi nízký; procento souhlasu autorů).

Tab. 1 – continuing. Overview of upper endoscopy quality parameters (strength of recommendation: 1 – strong, 2 – weak; certainty of evidence: A – high, B – medium, C – low, D – very low; percentage of authors' agreement).

Doporučení 5 – analgosedace a lokální anestezie		
Intravenózní analgosedace a lokální anestezie hrdla mohou být používány jednotlivě nebo v kombinaci (toto s opatrností u pacientů se zvýšeným rizikem aspirace).	1B	100
Endoskopická jednotka respektuje zásady bezpečné analgosedace včetně řádné dokumentace a sledování komplikací analgosedace.	1C	100
Doporučení 6 – fotodokumentace vyšetření		
Kvalitní dokumentace gastroskopie obsahuje fotodokumentaci všech abnormální nálezů a všech normálních anatomických oblastí (D2 duodenum, bulbus duodena, antrum žaludku, angulární řasa, tělo žaludku, fundus žaludku z retroflexe, distální jícen s impresí bránice, horním okrajem gastrických řas a skvamokolumární junkcí epitelů; proximální jícen – celkem nejméně 8 snímků).	1C	92
Doporučení 7 – standardizovaná terminologie		
Abnormální nálezy by měly být popsány dle minimální standardní terminologie; v závěru vyšetření je vhodné využít dostupnou mezinárodně validovanou a standardizovanou terminologii pro konkrétní abnormální nález.	1C	100
Doporučení 8 – výstupní kontrolní seznam		
Po ukončení gastroskopického vyšetření je doporučena v rámci endoskopického týmu kontrola zahrnující: počet bioptických vzorků, jejich správné označení a vystavení žádanky; typ a dávka podané analgosedace a způsob observace pacienta po výkonu; doporučení pro pacienta vyplývající z endoskopického nálezu, včetně případného termínu kontroly, zvláště při dispenzarizaci vysokorizikových situací.	1C	100
Doporučení 9 – prekancerózní stavy a léze v žaludku (chronická atrofická gastritida/intestinální metaplazie)		
Gastroskopie indikovaná ke sledování atrofické gastritidy/intestinální metaplazie by měla trvat nejméně 7 minut od zavedení po vytažení přístroje.	1C	100
Při endoskopických známkách atrofické gastritidy/intestinální metaplazie a při gastroskopii indikované ke sledování těchto stavů jsou indikovány alespoň 2 biopsie z antra, 2 biopsie z těla a jedna biopsie z angulární řasy, diagnostika *Helicobacter pylori* a jeho eradikace v případě pozitivity.	2C	92
Doporučení 10 – Barrettův jícen		
Inspekce jícnu při endoskopii indikované ke sledování Barrettova jícnu by měla trvat nejméně 1 min/cm délky segmentu a je vhodná chromoendoskopie kyselinou octovou.	1C	100
Při horní endoskopii indikované ke sledování Barrettova jícnu bez dysplazie by měly být biopsie odebírány dle Seattle protokolu (4 vzorky každé 1–2 cm délky postižení navíc k biopsiím všech viditelných lézí).	1B	100
Doporučení 11 – zvýšené riziko spinocelulárního karcinomu		
U pacientů ve zvýšeném riziku spinocelulární neoplazie jícnu a s podezřením na ni je indikována chromoendoskopie s použitím Lugolova roztoku. V individuálních případech lze provést chromoendoskopii narrow band imaging (NBI).	1B	92
Doporučení 12 – eozinofilní ezofagitida		
U pacientů s dysfagií či obstrukcí soustem bez jasné příčiny jsou indikovány biopsie z nejméně dvou odlišných míst jícnu (preferenčně z patologií sliznice, v celkovém počtu nejméně 6 vzorků) k vyloučení eozinofilní ezofagitidy.	1B	100
Doporučení 13 – sideropenická anemie		
Při gastroskopii u pacientů se sideropenickou anemií bez zjevné příčiny je vhodné provedení biopsií z antra i těla žaludku a z duodena, pokud nebyla dříve vyloučena celiakie.	2C	100
Doporučení 14 – celiakie		
Při podezření na celiakii je nutné odebrat biopsie z nejméně 4 míst sestupného duodena a nejméně dvou vzorků z bulbu duodena; při dietě obsahující lepek.	1A	100
Doporučení 15 – vředy a stenózy jícnu, žaludku a dvanáctníku		
Vředy jícnu a žaludku by měly být vždy bioptovány a endoskopicky kontrolovány po 6 týdnech adekvátní terapie, endoskopická kontrola vředů bulbu duodena není nutná.	1C	100
Při nálezu vředů žaludku a/nebo dvanáctníku je nutné stanovení *Helicobacter pylori* a eradikace při pozitivitě.	1B	100
Stenóza v horní části trávicí trubice neurčené etiologie suspektní z malignity by měla být bioptována.	2C	100
Doporučení 16 – karcinom horní části trávicí trubice po negativní gastroskopii (POUGIC)		
Endoskopické pracoviště by mělo sledovat výskyt karcinomu jícnu a žaludku u pacientů, kteří v posledních 3 letech podstoupili gastroskopické vyšetření, které toto onemocnění neprokázalo (POUGIC – post oesophago-gastro-duodenoscopy upper gastrointestinal cancer).	1C	92
Počet případů POUGIC ze všech případů karcinomů by neměl na pracovišti přesáhnout 10 %.	1C	100
Doporučení 17 – komplikace gastroskopie		
Každé endoskopické pracoviště by mělo sledovat, dokumentovat a analyzovat bezprostřední i pozdní komplikace u všech, tj. diagnostických i terapeutických gastroskopií.	1C	100
Tyto komplikace by měli být klasifikovány podle validované klasifikace na mírné, středně závažné, závažné a fatální.	1C	100
V případě nadměrného (nad míru očekávání) výskytu/tíže komplikací by mělo každé pracoviště analyzovat příčiny a navrhnout opatření k nápravě.	1C	100

klíčových bodů správného postupu [10]. Zavedení kontrolních seznamů („checklistů") má své výhody (formální návod zajišťuje správný postup bez ohledu na změny personální, rušivé stresující momenty, je forenzně důležitým dokladem), i nevýhody: zvyšuje administrativní zátěž a podhodnocení rizik při formálním přístupu.

Je doporučováno v dokumentaci potvrdit (odškrtnout), že:

- nemocný byl správně identifikován;
- vyšetřující tým se mu formálně představil;
- byla správně zadána data do softwaru souvisejícího s vyšetřením;
- vyšetřující lékař potvrdil správnost indikace vyšetření;
- nemocný potvrdil svůj souhlas s vyšetřením či jinak byla naplněna legislativní způsobilost úkonu;
- nemocný je k vyšetření řádně připraven (lačnění);
- jsou splněny podmínky analgosedace (žilní přístup, monitorace saturace krve kyslíkem a tepové frekvence);
- vyhodnocena rizika: alergie, komorbidity, antitrombotická medikace;
- zhodnocen stav chrupu;
- zhodnocena epidemiologická anamnéza;
- zváženo podání antibiotické profylaxe
- je připraven správný typ endoskopu a zkontrolována jeho funkce.

Součástí může být i potvrzení správného provedení postprocedurálních opatření jako správné vystavení nálezu z vyšetření, označení vzorků, použitého materiálu a následného sledování nemocného (viz doporučení 8).

Použití „checklistů" u potenciálně rizikových postupů se zdá být užitečným opatřením v řadě medicínských oborů [11], pro endoskopické vyšetření je udáváno jako silné doporučení se slabou silou důkazů [2]. Recentní analýza pěti studií na toto téma [12] prokázala proveditelnost zavedení kontrolního seznamu a jeho pozitivní vliv na komunikaci v endoskopickém týmu. Vliv na bezpečnost a redukci chyb lze zatím pouze předpokládat, přesto je této problematice věnováno recentní doporučení evropských autorit [13].

Autoři těchto doporučení aktuálně nepovažují za nezbytné závazné použití „checklistu", to je předmětem diskuze a lokálních standardů každého pracoviště.

Písemný informovaný souhlas či vyjádření k legální indikaci vyšetření i bez takto ověřeného souhlasu je v rámci současné legislativy naléhavě doporučen, musí obsahovat srozumitelně i rizika a alternativy vyšetření.

Přítomnost doprovodu pacienta je komplexním problémem etickým a legislativním, pacient by měl před ambulantním podáním analgosedace deklarovat, že má zajištěnu kompetentní osobu k následnému dohledu, přebírající osoba optimálně podepíše, že nemocného v daném čase pod svůj dohled přebírá (legislativní pohled se může lišit, není známo závazné stanovisko).

Zásadní je vyhodnocení správné indikace vyšetření, která musí být obsažena ve zprávě o vyšetření; je třeba vyhodnotit, zda od prvotní indikace odesílajícím lékařem se situace nezměnila, nejsou přítomny kontraindikace výkonu, a naopak trvá benefit pro pacienta vzhledem k jeho věku a komorbiditám.

Procedurální doporučení

Doporučení 3 – rozsah a délka vyšetření

Rozsah a trvání gastroskopického vyšetření mají být dokumentovány. Gastroskopie u pacienta, který toto vyšetření nepodstoupil v posledních 3 letech, by měla zhodnotit jícen, žaludek i duodenum. Gastroskopie u pacienta, který toto vyšetření nepodstoupil v posledních 3 letech, by měla trvat optimálně alespoň 7 minut od zavedení po vytažení přístroje.

Základem hodnocení kompletnosti diagnostické gastroskopie je popis dosažení sestupného úseku duodena. Vizualizace (případně fotodokumentace) Vaterovy papily standardním axiálním přístrojem (jako analogie dosažení dna céka při koloskopii) není zatím všeobecně akceptována jako dobře reprodukovatelný parametr kvality [1]. Pokud není horní endoskopie provedena kompletně, mělo by to být uvedeno v závěru vyšetření a v popisu vysvětlen důvod. Možným ukazatelem kvality horní endoskopie z hlediska detekce patologických nálezů je délka procedury od zavedení přístroje po jeho vytažení. Doporučení času vyšetření 7 minut a déle vychází z jedné retrospektivní práce [14], která prokázala cca trojnásobně vyšší šanci na záchyt intestinální metaplazie, žaludeční atrofie, dysplazie nebo karcinomu oproti vyšetřením trvajícím méně než 7 minut. Jiná práce ukázala 1,5násobně vyšší záchyt žaludeční dysplazie a karcinomu u endoskopistů vyšetřujících déle než 3 minuty [15]. Při nedostatečné zkušenosti a tréninku endoskopisty nemusí být samotná délka vyšetření pro záchyt neoplazie rozhodující [16,17]. Sledování časového intervalu má význam především u „naivních" vyšetření u pacientů, kteří v uplynulých 3 letech vyšetřeni nebyli, a u dispenzárních vyšetření pro dříve známou patologii [2] – blíže viz doporučení 9 [18]. Delší čas byl měl být vymezen dispenzárnímu vyšetření pacientů s dlouhým segmentem Barrettova jícnu – blíže viz bod 10 [19]. S dobou prohlížení jícnu při endoskopii a potenciálně kvalitou vyšetření může souviset i detekce heterotopické žaludeční sliznice obvykle v orálním jícnu (cervical inlet patch). Při předpokládané prevalenci 3–14 % v populaci [20–22] lze z frekvence záchytu této abnormality jinak nevyžadující dispenzarizaci [23] nepřímo usuzovat na preciznost prohlížení [24]. Nově koncipovaný indikátor kvality gastroskopie – CDR (composite detection rate) také zahrnuje parametr heterotopické žaludeční sliznice v orálním jícnu současně s detekcí polypu žaludku a povředové deformace bulbu duodena – výsledný parametr koreluje se záchytem neoplazií v horní části trávicí trubice [25]. Další vědecké důkazy pro vztah délky vyšetření a diagnostického přínosu gastroskopie

očekáváme od recentně probíhajících studií [26].

Doporučení 4 – kvalita zobrazení sliznice

Během horní endoskopie by mělo být dosaženo adekvátního zobrazení sliznice jícnu, žaludku a dvanáctníku. Pokud to není z nějakého důvodu možné, skutečnost je třeba zaznamenat a individuálně posoudit nutnost opakování endoskopie. Kvalitního zobrazení lze kromě správné přípravy a analgosedace dosáhnout kombinací adekvátní insuflace, oplachu a aspirace. V individuálních případech a dle zvyklostí pracoviště lze před horní endoskopií zvážit perorální podání roztoku surfaktantu a/nebo mukolytika.

Adekvátní zobrazení sliznice je podmínkou kvalitní diagnostické horní endoskopie. Toho lze dosáhnout dostatečnou distenzí po insuflaci vzduchu nebo oxidu uhličitého, oplachem vodou, nejlépe aplikovanou pomocí vodní pumpy a akcesorního kanálu endoskopu, a odsáváním zbytkové tekutiny [2]. Oplachovou vodu lze doplnit roztoky s odpěňovacím a mukolytickým účinkem, v našem prostředí nejčastěji simetikonem a/nebo N-acetylcysteinem. Oplach sliznice mukolytikem navíc může zlepšit kvalitu a diagnostickou výtěžnost klešťových biopsií žaludku [27]. Simetikon může ulpívat na stěnách kanálu endoskopu i po standardním reprocesingu, proto je preferováno jeho podání pracovním (nikoli oplachovým) kanálem endoskopu v nejnižší účinné koncentraci [28,29]. Řada převážně východoasijských studií prokazuje zvýšení přehlednosti sliznice, snížení potřeby oplachu a zkrácení doby vyšetření po perorálním podání roztoku simetikonu, pronázy, N-acetylcysteinu nebo jejich kombinací [30–35], zatím bez jednoznačného průkazu vyšší detekce lézí [36]. Účinnost roztoku může být negativně ovlivněna nízkou koncentrací účinné látky [37]. Obvyklé je podání roztoku o objemu 100 ml 15–30 minut před zahájením endoskopie.

Doporučení 5 – analgosedace a lokální anestezie

Intravenózní analgosedace a lokální anestezie hrdla mohou být používány jednotlivě, nebo v kombinaci (s opatrností u pacientů se zvýšeným rizikem aspirace). Endoskopická jednotka respektuje zásady bezpečné analgosedace včetně řádné dokumentace a sledování komplikací analgosedace.

Endoskopie horní části trávicího traktu má být bezpečná, komfortní a technicky úspěšná [4]. O potřebě a typu analgosedace a/nebo lokální anestezie rozhoduje lékař s přihlédnutím k preferenci pacienta po zvážení rizik a průběhu předchozích vyšetření. K lokální anestezii je používán např. 10% lidokain, jehož topický účinek nastupuje za 1–3 minuty a trvá do 15 minut po aplikaci. Byť lokální anestetikum bezpochyby zlepšuje toleranci nemocného při gastroskopii [38], není jeho aplikace z hlediska výše zmíněných cílů u části pacientů dostatečná. Cílem analgosedace je zmírnit pacientovu úzkost a diskomfort, dosáhnout optimální kvality vyšetření a pokud možno eliminovat vzpomínky pacienta na samotné vyšetření [4]. Více studií prokázalo, že kombinace lokálního anestetika s analgosedací komfort a toleranci gastroskopie zvýší, přičemž kardiorespirační vedlejší účinky zůstávají minimální [39,40]. Přesto je třeba zvážit potenciální zvýšení rizika komplikací (aspirace) při kombinaci lokálního anestetika a intravenózně podané analgosedace, a to především u starších jedinců. Princip lokální anestezie a analgosedace má být pacientovi vysvětlen a má být součástí informovaného souhlasu.

Před podáním analgosedace je nutné ponechat nemocného nalačno nejméně 6 hodin (pokud jde o pacienta bez poruchy evakuace žaludku). Čiré tekutiny nemá pacient pít nejméně 2 hodiny před výkonem [41]. Pokud to není splněno a není-li možný odklad endoskopie z medicínského hlediska, pak má být konzultován anesteziolog ke zvážení zajištění dýchacích cest [4]. Endoskopista se má před podáním analgosedace seznámit s komorbiditami pacienta (lze použít ASA klasifikace), medikací, alergiemi a u žen ve fertilním věku s případnou graviditou. Lékař by měl vědět o eventuálních nežádoucích účincích léků podaných při minulé analgosedaci [4,42–44]. Analgosedace má být titrována edukovaným personálem, který je schopen posoudit hloubku sedace a je schopen adekvátně reagovat v případě vzniku nežádoucí reakce, včetně případné kardiopulmonální resuscitace [2]. V zájmu optimálního zaručení bezpečnosti a kvality výkonu v analgosedaci je vhodná přítomnost alespoň dvou sester, zvláště u rizikových a technicky náročnějších výkonů.

Podmínkou podání nitrožilní analgosedace je funkční periferní žilní katétr (flexila), pokud není vstup zajištěn jinak (centrální žilní katétr, port apod.). Nedoporučujeme jednorázové podání jehlou – kromě možnosti doplňovat v průběhu výkonu analgosedaci je hlavním bezpečnostním důvodem možnost bezodkladného podání antidot.

Základními léky používanými v současnosti k analgosedaci je krátkodobě působící benzodiazepin (obvykle midazolam) a opiátové analgetikum (fentanyl, sufentanyl). Na pracovišti musí být dostupná antidota: naloxon (antidotum opiátu) a flumazenil (antidotum benzodiazepinu) [44] – základní farmakologické údaje o těchto léčivech viz apendix 1. Podání propofolu neanesteziologem není na rozdíl od některých jiných evropských států v České republice v současné době dovoleno [45]. Navozená sedace může být od minimální (normální odpověď na verbální stimulaci) přes střední až po hlubokou (cílená odpověď až na opakované nebo bolestivé podněty). Při střední a hluboké sedaci má být podána oxygenoterapie, která zamezí desaturaci, jež by se mohla eventuálně podílet na vzniku kardiovaskulárních příhod [44,46]. Povinná je monitorace krevního tlaku, pulzu, kyslíkové saturace, ventilační aktivity a úrovně vědomí před výkonem, během výkonu a po výkonu. U nemoc-

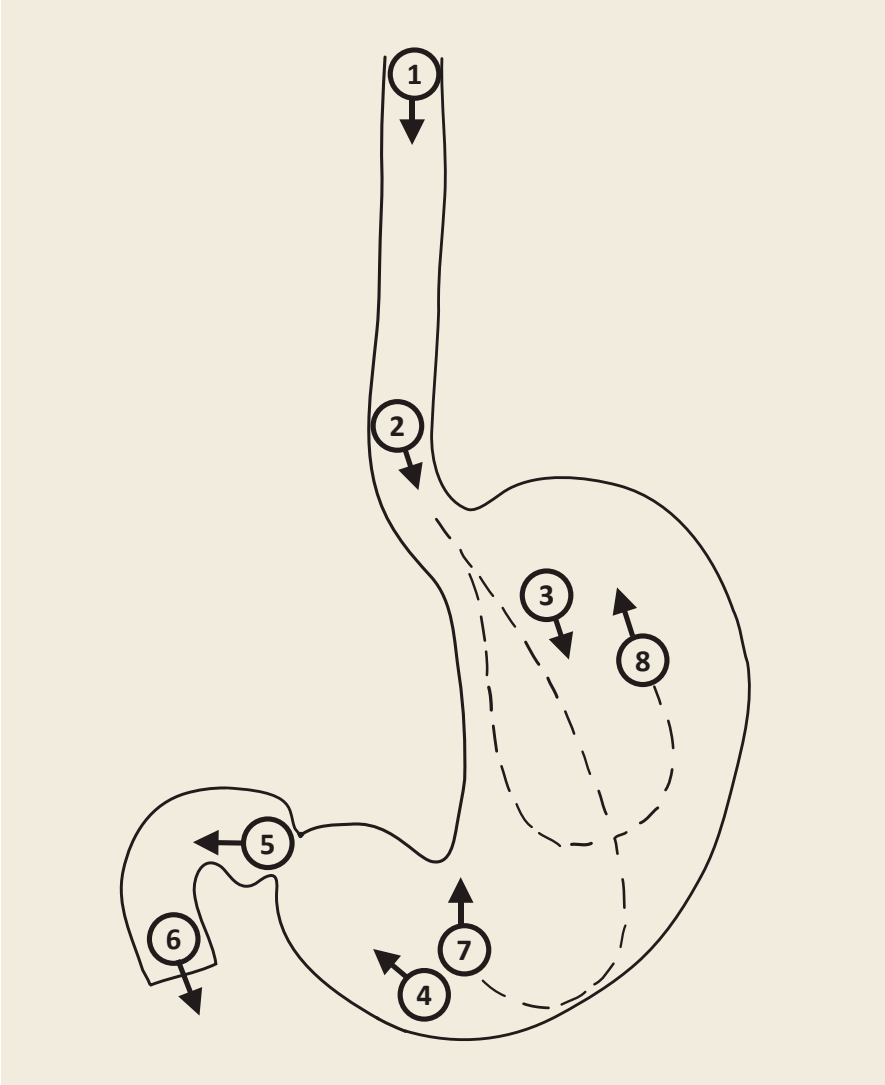

Obr. 1. Schéma základní fotodokumentace při gastroskopii.
1 – orální jícen, 2 – jícen s gastro-ezofageální junkcí, 3 – tělo žaludku, 4 – antrum žaludku, 5 – bulbus duodena, 6 – D2 duodena, 7 – angulární řasa, 8 – fundus žaludku v retroflexi.
Fig. 1. Scheme of basic photo documentation in gastroscopy.
1 – oral esophagus, 2 – esophagus with gastro-oesophageal junction, 3 – gastric body, 4 – gastric antrum, 5 – duodenal bulb, 6 – D2 duodenum, 7 – angular fold, 8 – gastric fundus in retroflex position.

ných se signifikantním kardiovaskulárním onemocněním nebo arytmiemi má být již při středně hluboké sedaci kontinuálně monitorováno EKG. Sledována má být úroveň diskomfortu pacienta při výkonu [4,47], špatnou toleranci výkonu pacientem je vhodné zaznamenat do zprávy o vyšetření. Nutná je přesná dokumentace dávky použité analgosedace, eventuálních intraprocedurálních a postprocedurálních komplikací spojených s podáním analgosedace [2].

Mezi minimální požadavky pro dimisi pacienta po horní endoskopii s analgosedací patří následující:

1. stabilní vitální funkce během sledování po výkonu;
2. pacient je při vědomí, orientovaný místem, časem a osobou (u osob s narušeným stavem vědomí před endoskopií je požadován návrat k původnímu stavu vědomí);
3. nepřítomnost významné bolesti, krvácení či zvracení;
4. schopnost se obléknout a opustit endoskopické pracoviště s doprovodem;
5. endoskopovaný je předán kompetentní dospělé osobě, která bude pacienta sledovat po dobu adekvátní typu podané analgosedace a provedeného endoskopického zákroku;
6. pacient a jeho doprovod obdrží písemné a ústní instrukce stran diety, fyzických a pracovních aktivit, medikace, dalšího sledování;
7. je přiložen postup a telefonní kontakt pro případ vzniku odložených komplikací [48].

Doporučení 6 – fotodokumentace vyšetření

Kvalitní dokumentace gastroskopie obsahuje fotodokumentaci všech abnormálních nálezů a všech normálních anatomických oblastí (D2 duodenum, bulbus duodena, antrum žaludku, angulární řasa, tělo žaludku, fundus žaludku z retroflexe, distální jícen s impresí bránice, horním okrajem gastrických řas a skvamokolumární junkcí epitelů; proximální jícen – celkem nejméně 8 snímků).

Fotodokumentace pořízená během vyšetření horního trávicího traktu patří mezi důležité nástroje ke zvyšování kvality horní endoskopie. Na druhou stranu neexistují žádná data, která by dokazovala, že fotodokumentace normálních anatomických oblastí a abnormálních nálezů v horním gastrointestinálním traktu zlepšuje diagnostický přínos [1,2]. Nicméně řada expertů a odborných společností se shoduje, že fotodokumentace je důležitým ukazatelem kompletního vyšetření, umožňuje a zlepšuje následnou komunikaci mezi endoskopisty při hodnocení abnormálních nálezů včetně dalšího sledování [1,49]. Horní endoskopie by měla být prováděna videoendoskopickými systémy s vysokým rozlišením se schopností pořizovat obrazové snímky, které by měly být adekvátním způsobem archivovány pro další potřebu [2]. Snímky by měly být pořízeny po dostatečném oplachu sliznice, přičemž střed lumina orgánu by měl být většinou ve středu obrazu.

Žaludek by měl být dostatečně insuflovaný, aby byla dobře přehledná sliznice mezi záhyby [17]. Během diagnostické gastroskopie by mělo být pořízeno nejméně 8 snímků z těchto oblastí (obr. 1) [2,49]:

- proximální jícen (snímek z oblasti 20 cm od řezáků);
- distální jícen (2 cm nad Z linií, skvamokolumární junkce, horní okraj gastrických řas, imprese bránice);
- kardie v retroflexi (kardie, fundus žaludku);
- tělo žaludku;
- angulus v parciální retroflexi;
- antrum žaludku;
- bulbus duodena (z bulbární strany pyloru);
- D2 duodenum včetně Vaterovy papily, pokud je viditelná (obr. 1).

Nejdůležitější je pořízení dostatečné snímkové dokumentace všech abnormálních nálezů [1,2,17]. Celé spektrum doporučených fotografií neprovádíme při některých terapeutických výkonech, akutních výkonech (například pro krvácení do horní části trávicí trubice) a tehdy, kdy není indikováno kompletní gastroskopické vyšetření (jak je specifikováno v doporučení 3) [1]. Pokud nelze fotodokumentaci v dostatečné kvalitě pořídit (nespolupráce pacienta, porucha přístroje), je to nutné zaznamenat v popisu vyšetření.

Ve specifických situacích je žádoucí pořídit více standardní snímkové dokumentace zajišťující dostatečné pokrytí rizikové oblasti: například u osob se zvýšeným rizikem karcinomu žaludku (22 snímků) nebo Barrettovým jícnem (jeden obrázek na 1 cm Barrettova jícnu), pokud není k dispozici videozáznam [19,50]. Také u gastroskopií terapeutických je vhodné dokumentovat celé vyšetření videozáznamem i vzhledem k možnosti analýzy případných komplikací vzniklých v průběhu výkonu. S foto- i videodokumentací je nutné nakládat v souladu s pravidly kybernetické bezpečnosti. Pořizovací náklady systémů elektronického snímání obrazu jsou dnes již vyváženy výhodami, které tato dokumentace přináší, a ta by se proto měla stát jednou z priorit pro nemocniční i ambulantní endoskopisty [1,51].

Doporučení 7 – standardizovaná terminologie

Abnormální nálezy by měly být popsány dle minimální standardní terminologie; v závěru vyšetření je vhodné využít dostupnou mezinárodně validovanou a standardizovanou terminologii pro konkrétní abnormální nález.

- Forrestova klasifikace (tab. 2) – krvácející vředy gastroduodena;
- Pařížská klasifikace (obr. 2) – viditelné léze v jícnu, žaludku a duodenu;
- Losangeleská klasifikace (tab. 3)
- Savaryho-Millerova klasifikace (tab. 4) – endoskopické projevy refluxní choroby;
- Pražská klasifikace (obr. 3 a tab. 5) – Barrettův jícen;
- Baveno klasifikace (tab. 6);
- Sarinova klasifikace (tab. 7) – varixy při portální hypertenzi;

Tab. 2. Forrestova klasifikace krvácejících peptických vředů.
Tab. 2. Forrest classification of bleeding peptic ulcers.

Skupina	Popis
I	**aktivní krvácení**
Ia	stříkající
Ib	tekoucí
II	**stigmata krvácení na spodině**
IIa	viditelná céva
IIb	lnoucí koagulum
IIc	ploché pigmentové skvrny
III	**čistá spodina vředu**

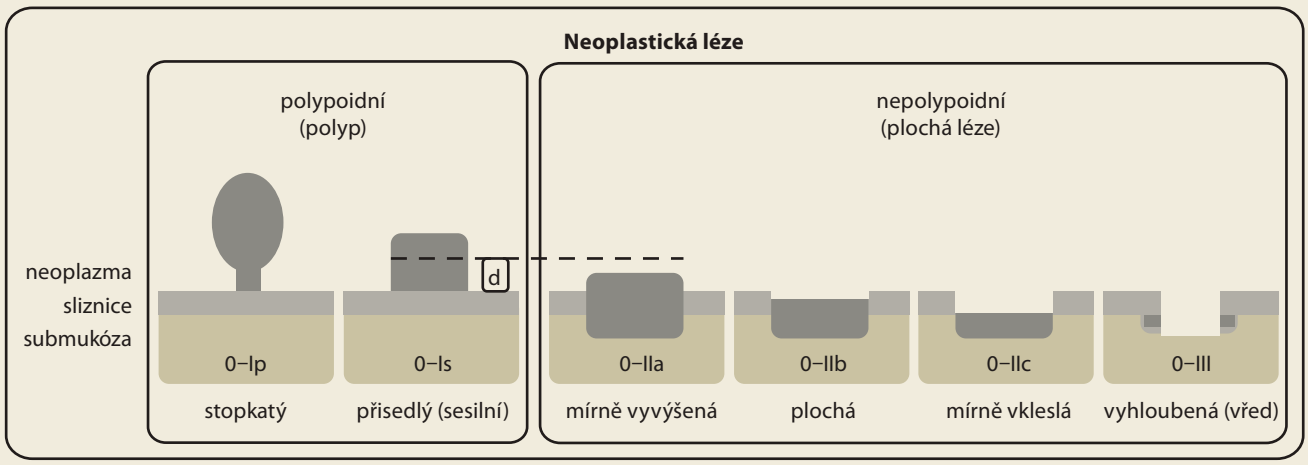

d – diskriminační rozměr:
– pro cylindrický epitel 2,5 mm (šíře zavřených bioptických kleští);
– pro spinocelulární epitel 1 mm (šíře jedné branže bioptických kleští)

Obr. 2. Schéma Pařížské klasifikace.
Fig. 2. Paris classification scheme.

Tab. 3. Losangeleská klasifikace refluxní ezofagitidy.
Tab. 3. Los Angeles classification of reflux esophagitis.

	Slizniční defekt/y
A	do 5 mm délky, nepřesahující mezi vrcholy dvou nebo více slizničních řas
B	delší než 5 mm, nepřesahující mezi vrcholy dvou nebo více slizničních řas
C	přesahující mezi vrcholy dvou nebo více slizničních řas, postihující méně než 75 % obvodu jícnu
D	postihující nejméně 75 % obvodu jícnu

Tab. 4. Savaryho Millerova klasifikace endoskopických projevů refluxní choroby jícnu.
Tab. 4. Savary Miller's classification of endoscopic manifestations of esophageal reflux disease.

	Popis
I	jedna izolovaná eroze postihující pouze jednu longitudinální řasu
II	mnohočetné eroze postihující více než jednu longitudinální řasu, mohou splývat, nejsou cirkumferentní
III	cirkumferentní eroze
IV	chronické léze: vřed(y), striktura(y) a/nebo krátký jícen; samotné nebo asociované s postižením I–III
V	cylindrický epitel vycházející ze Z-linie; samostatně nebo v kombinaci s I–IV

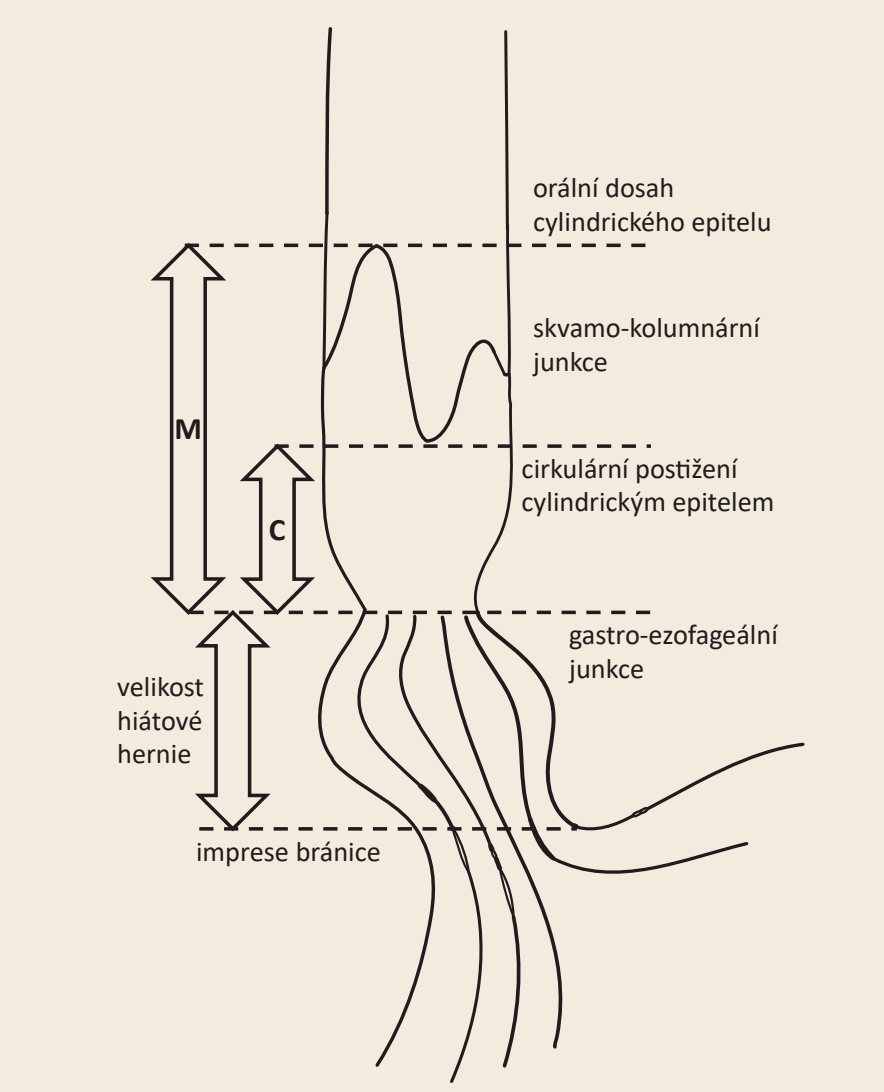

Obr. 3. Schéma Pražské klasifikace.
Fig. 3. Prague classification scheme.

- EREFS klasifikace (tab. 8) – eozinofilní ezofagitida;
- Zargarova klasifikace (tab. 9) – poleptání horního gastrointestinálního traktu;
- Spigelmanova klasifikace (tab. 10, 11) – duodenální adenomatóza při FAP.

Minimální standardní terminologie (MST) pro gastrointestinální endoskopii nás vybavuje základními termíny pro popis endoskopických nálezů. U zrodu standardizace terminologie stál prof. Zdeněk Mařatka a tato standardizace nabývá na významu především s rostoucím využitím elektronického strukturovaného zápisu endoskopických nálezů [52]. Význam níže uvedených klasifikací je různý v závislosti na četnosti příslušných onemocnění, ale i míry dopadu do diagnostiky a terapie nemocných.

Forrestova klasifikace [53] rozděluje krvácející peptické vředy v horní části trávicí trubice (tab. 2). Jednotlivé klasifikační skupiny se významně liší v rizicích pokračujícího a recidivujícího krvácení i v mortalitě. Z klasifikace se odvíjí doporučení endoskopického přístupu k jednotlivým lézím – vysokorizikové (Ia, Ib, IIa) jsou doporučeny k endoskopickému ošetření, v případě adherujícího koagula (IIb) je doporučeno zvážit jeho od-

Tab. 5. Pražská klasifikace.
Tab. 5. Prague classification.

Proměnná	Definice
C cirkumferentní rozsah	rozdíl v zavedení endoskopu mezi pozicí proximální okraj žaludečních řas a proximální okraj cirkumferentního Barrettova epitelu
M maximální rozsah	rozdíl v zavedení endoskopu mezi pozicí proximální okraj žaludečních řas a proximální okraj nejdelšího segmentu („jazyku“) Barrettova epitelu (ostrůvky se nezapočítávají)

stranění a dále postupovat dle nálezu na spodině. Nízkorizikové situace (IIc a III) endoskopickou terapii nevyžadují [54]. Shoda mezi endoskopisty je vysoká u aktivního krvácení, nižší je u hodnocení stigmat, především pak při nálezu viditelné cévy [55–57].

Pařížská klasifikace [58,59] je určena ke klasifikaci patologických lézí dle jejich tvaru. Rozděluje vlastně typ 0, který Japonská klasifikace nádorů žaludku (JGCA – Japanese Gastric Cancer Association) přičlenila k původní Borrmannově klasifikaci pokročilých nádorů žaludku (typy 1–5) s cílem odlišit povrchové neoplastické léze. Dnes je tato klasifikace využívána u neoplazií v celé trávicí trubici (obr. 2), kde tvar léze spoluurčuje pravděpodobnost submukózní invaze a její hloubky, a hraje tedy významnou roli v indikaci endoskopické terapie. Shoda mezi endoskopisty je při hodnocení povrchových neoplastických lézí žaludku dobrá, horší pro typy IIc a III – u kterých ji lze zlepšit přídatnými technikami chromodiagnostiky nebo elektronické modifikace obrazu, např. NBI (narrow band imaging) [60].

Pro klasifikaci endoskopických projevů refluxní choroby jícnu jsou většinou užívány dvě klasifikace. Losangeleská klasifikace (tab. 3) zavedená v roce 1996 klasifikuje rozsah postižení jícnu refluxní ezofagitidou a je podložena daty o dobré shodě popisu a gradingu mezi endoskopisty pokročilými i začínajícími [61,62]. I díky této klasifikaci považujeme za endoskopický korelát refluxní ezofagitidy porušení slizniční integrity (mucosal breaks) – eroze a nikoli nálezy „edému“ nebo „iritace“ v oblasti gastroezofageální junkce. Diagnostiku refluxní ezofagitidy je možné zpřesnit použitím elektronické úpravy obrazu (např. NBI) [63].

Tab. 6. Baveno klasifikace jícnových varixů.
Tab. 6. Baveno classification of esophageal varices.

Varixy	Definice
malé	žíly do 5 mm, minimálně elevované nad sliznici, kolabují při insuflaci
střední	vinuté žíly zaujímající méně než 1/3 lumen jícnu
velké	žíly nad 5 mm, zaujímající více než 1/3 lumen jícnu

Tab. 7. Sarinova klasifikace žaludečních varixů.
Tab. 7. Sarin's classification of gastric varices.

Typ	Definice
GOV1	jícnové varixy přesahující přes kardii **na malou kurvaturu**
GOV2	jícnové varixy přesahující přes kardii **do fundu žaludku**
IGV1	izolované varixy **ve fundu žaludku**
IGV2	izolované varixy **v žaludku mimo fundus**

Tab. 8. EREFS klasifikace.
Tab. 8. EREFS classification.

Znak	
E – edém	0, 1 – mírný, 2 – těžký (absence cévní kresby)
R – rings, prstence	0, 1 – mírné, 2 – významné, 3 – nelze projít endoskopem 10 mm
E – exsudát	0, 1 – mírné do 10 %, 2 – významné nad 10 % plochy jícnu
F – furrows, rýhy	0, 1 – mírné, 2 – těžké (vertikální linie do hloubky sliznice)
S – striktura	0, 1 – přítomná

Tab. 9. Zargarova klasifikace.
Tab. 9. Zargar's classification.

Stadium	
0	normální nález
1	**edém, hyperemie**
2A	povrchové **vředy**, krvácení, exsudát, puchýře
2B	**vředy** (hluboké izolované nebo cirkumferentní)
3A	fokální **nekrózy**
3B	extenzivní **nekrózy**
4	**zjevná perforace**

Starší klasifikace Savaryho-Millera byla publikovaná švýcarskými autory již v 80. letech. Je dnes méně používaná, ale postihuje širší spektrum komplikací refluxní choroby jícnu, jako jsou vřed, stenóza a Barrettův jícen (tab. 4), není však k dispozici její formální validace.

Pražská klasifikace C&M (tab. 5, obr. 3) je používána k přesnému popisu rozsahu Barrettova jícnu [64]. Systém byl va-

Tab. 10. Spigelmanova klasifikace.
Tab. 10. Spigelman's classification.

Adenomy	1 bod	2 body	3 body
počet	1–4	5–20	> 20
velikost	1–4	5–10	> 10
histologie	tubulární	tubovilózní	vilózní
dysplazie	nízkého stupně		vysokého stupně

Tab. 11. Spigelmanova klasifikace.
Tab. 11. Spigelman classification.

Stadium		Frekvence kontrol
0	0 bodů	4–5 let
I	4 body	2–3 roky
II	5–6 bodů	1–3 roky
III	7–8 bodů	6–12 měsíců
IV	9–12 bodů	3–6 měsíců

lidován nejen pro skupinu endoskopistů expertních [64,65], ale i začínajících a pracujících v terénní praxi [66]. Zásadní pro popis Barrettova jícnu je lokalizace gastroezofageální junkce, která je nejlépe definována proximálním okrajem žaludečních řas [67]. Dalšími možnými anatomickými strukturami určujícími polohu gastroezofageální junkce jsou cirkulární kruh či imprese těsně orálně od proximálního okraje žaludečních řas, které odpovídají aborálnímu okraji dolního jícnového svěrače (varianta v originální C&M klasifikaci), a distální okraj longitudinálních palisádovitých submukózních cév v jícnu. Délka axiální hiátové hernie je stanovena jako vzdálenost mezi impresí bránice a proximálním okrajem žaludečních řas. Délka axiální hiátové hernie se v průběhu vyšetření mění a nejspolehlivější hodnota je změřena na počátku vyšetření před výraznější insuflací žaludku.

Doporučení zaměřená na diagnostiku a terapii portální hypertenze používají třístupňovou klasifikaci jícnových varixů na malé, střední a velké (tzv. Baveno klasifikace jícnových varixů) [68]. Přesné definice kategorií ale v těchto doporučeních chybějí. Pro rozhodování o léčbě mají význam jen dvě kategorie: varixy malé a varixy střední až velké. Většina autorů včetně Světové gastroenterologické organizace [69] užívá tyto definice kategorií (tab. 6).

Velikost varixů spoluurčuje riziko krvácení: za vysokorizikové jsou považovány střední a velké varixy, ale také malé varixy s červenými znameními a při pokročilé jaterní cirhóze (Child Pugh C) – ty jsou pak indikovány k primární profylaxi.

Sarinova klasifikace gastrických varixů rozlišuje varixy gastroezofageální (GOV) a izolované gastrické (IGV). Gastrické varixy se objevují jen asi u 20 % pacientů s jaterní cirhózou, nejčastěji ve formě GOV1, nejvyšší riziko krvácení však nesou varixy ve fundu typu IGV1 (78 %) a GOV2 (55 %) [70] (tab. 7).

EREFS klasifikace hodnotí přítomnost a tíži hlavních endoskopických znaků eozinofilní ezofagitidy: edém, prstence, exsudát, rýhy a strikturu [71] (tab. 8).

Nutno zdůraznit, že endoskopický obraz není kritériem diagnózy, nicméně systém se zdá užitečný pro identifikaci nemocných s eozinofilní ezofagitidou [72]. Byla prokázána uspokojivá shoda mezi endoskopisty začínajícími, praktickými i akademickými [71,73]. Nicméně tíže endoskopického nálezu nemusí korelovat s histologickou ani klinickou aktivitou onemocnění. Zvýšený počet eozinofilů je obvykle prokazován v oblastech s přítomností exsudátu [74]. Proto je také vhodné biopsie preferenčně odebírat v oblastech s endoskopickými známkami onemocnění, a to především exsudátu a rýh (furrows) [75]. Postižení prstenci pak koreluje se sníženou roztažností jícnu, a tedy s rizikem uváznutí sousta [76].

Zargarova klasifikace [77,78] je zaměřena na klasifikaci kaustického poranění horní části trávicí trubice, především jícnu (tab. 9). Jednotlivá stadia se významně liší v riziku komplikací, a to jak akutních (perforace), tak pozdních (stenóza). Stupeň postižení 3B je spojen s časnou mortalitou až 65 % především z důvodu perforace a mediastinitidy a pacienti často vyžadují resekci jícnu s náhradou tubulizovaným žaludkem nebo tračníkem ve druhé době. Pacienti s postižením stadia 2B a 3A vyvinou kaustickou stenózu v 70–100 % [79]. Endoskopický nález má zásadní prognostický význam a určuje další terapeutická opatření [80].

Spigelmanova klasifikace [81] a její pozdější modifikace [82] klasifikují závažnost duodenální adenomatózy u pacientů s familiární adenomatózní polypózou (tab. 10, 11). Přestože je duodenum u pacientů s FAP postiženo adenomy velmi často (95 %), je celkové životní riziko karcinomu 5 %. Toto riziko však významně narůstá s tíží postižení – u IV. stupně dosahuje až 36 % v průběhu 10 let [83]. Z tohoto důvodu se od klasifikace také odvíjejí doporučené intervaly endoskopických kontrol od 3 let u I. stupně, do maximálně 3–6 měsíců u IV. stupně.

Doporučení 8 – výstupní kontrolní seznam

Po ukončení gastroskopického vyšetření je doporučena v rámci endoskopického týmu kontrola zahrnující:
- počet bioptických vzorků, jejich správné označení a vystavení žádanky;
- typ a dávka podané analgosedace a způsob observace pacienta po výkonu;
- doporučení pro pacienta vyplývající z endoskopického nálezu, včetně případného termínu kontroly, zvláště při dispenzarizaci vysokorizikových situací.

Vytvoření a dodržování určitého bezpečnostního seznamu úkonů, které je třeba neopomenout v průběhu endoskopického vyšetření či zákroku, zvyšuje

bezpečnost pacientů, zlepšuje týmovou práci, komunikaci a konzistenci péče. Při chirurgických a endoskopických procedurách implementace těchto seznamů snižuje výskyt komplikací a mortalitu [10,84]. V období od ukončení gastroskopického vyšetření do propuštění pacienta z endoskopické jednotky je třeba mimo jiné věnovat pozornost správnému zpracování odebraných bioptických vzorků, dokumentaci způsobu analgosedace a formulaci komplexního doporučení další léčby a opatření vyplývajících z vyšetření [2].

Indikace k odběru slizničních vzorků v průběhu gastroskopického vyšetření jsou velmi široké a odběr biopsie je dle recentní multicentrické studie proveden u 22–66 % gastroskopií [85]. K prevenci záměny vzorku a nesprávné interpretace výsledků následného histologického vyšetření je doporučeno během vyšetření přehledně řadit odebírané vzorky. Před odesláním vzorků na histologické vyšetření je třeba zkontrolovat počet odebraných vzorků a jejich odpovídající označení na zkumavce a vystavené žádance [2]. Tato pravidla jsou přiměřeně aplikována také na ostatní vzorky určené ke zpracování biochemickému (rychlý ureázový test), kultivačnímu, imunofenotypizačnímu apod. včetně specifikace způsobu uložení či fixace. Označení vzorků a lokalizace jejich odběru by měla být zdokumentována také ve výstupní zprávě z vyšetření, explicitně by měla být dokumentována i situace, kdy žádný vzorek odebrán nebyl.

Podání analgosedace během gastroskopie je předmětem doporučení 5. Po ukončení vyšetření je třeba zaznamenat v dokumentaci typ a dávku podané analgosedace a v kontextu celkového stavu pacienta a případného provedeného zákroku rozhodnout o způsobu observace pacienta po výkonu. Průběh, délka a případné komplikace observace by měly být dokumentovány ve zprávě z vyšetření [2].

Endoskopický nález, doporučení další léčby, postupu a plánu následných kontrol je třeba zformulovat na konci každého vyšetření a předat pacientovi srozumitelnou formou ústně a v psané podobě. Ústní poučení by měl pacientovi optimálně poskytnout lékař, který vyšetření prováděl, na vhodném místě a po odeznění analgosedace, pokud byla podána. Výstupní doporučení by mělo obsahovat postup, jak se dozvědět výsledek histologického vyšetření, byla-li provedena biopsie [2].

Doporučení specifická dle postižení

Doporučení 9 – prekancerózní léze v žaludku (chronická atrofická gastritida a/nebo intestinální metaplazie)

Gastroskopie indikovaná ke sledování chronické atrofické gastritidy a/nebo intestinální metaplazie by měla trvat nejméně 7 minut od zavedení po vytažení přístroje. Při endoskopických známkách atrofické gastritidy/intestinální metaplazie a při gastroskopii indikované ke sledování těchto stavů jsou indikovány alespoň dvě biopsie z antra, dvě biopsie z těla a jedna biopsie z angulární řasy, diagnostika *Helicobacter pylori* a jeho eradikace v případě pozitivity.

Adenokarcinom žaludku stále představuje v celosvětovém měřítku významný problém, neboť zůstává pátou nejčastěji diagnostikovanou malignitou s druhou nejvyšší letalitou [86]. Vzniku intestinálního typu adenokarcinomu žaludku předchází sekvence chronický zánět–atrofie–intestinální metaplazie–dysplazie [87]. Správná endoskopická diagnostika chronické atrofické gastritidy a intestinální metaplazie jakožto prekancerózních stavů žaludku je tedy zásadní. K jejich diagnostice slouží pečlivá endoskopie horní části trávicího traktu při použití kvalitní, vysokorozlišovací endoskopie s chromoendoskopií [1]. Přínos virtuální chromoendoskopie pomocí NBI byl dobře dokumentován pro detekci intestinální metaplazie [88], vhodná je kombinace se zvětšením (near focus). Asijský konsenzus ohledně standardů pro diagnostickou horní endoskopii sloužící k záchytu neoplazií doporučuje používat mukolytika a/nebo přípravky snižující přítomnost bublin [89]. Délka horní endoskopie by měla být > 7 minut, neboť bylo prokázáno, že endoskopie trvající > 7 minut byly spojeny s vyšší detekcí rizikových lézí v žaludku [14].

K diagnostice chronické atrofické gastritidy a/nebo intestinální metaplazie doporučujeme odebrat dvě biopsie z antra (velká a malá kurvatura), dvě biopsie z těla žaludku (velká a malá kurvatura) a biopsie z angulární řasy do jednotlivých, řádně označených zkumavek. V biopsiích má být vyšetřena přítomnost *Helicobacter pylori*. V případě suspektní léze má být bioptována cíleně [18]. Odběr biopsie z angulární řasy výrazněji nezvýší záchyt intestinální metaplazie ve srovnání s biopsiemi z antra a těla žaludku [90], avšak může pomoci identifikovat závažnější atrofické, metaplastické a zánětlivé změny [91,92].

V případě identifikace mírné nebo středně závažné atrofie pouze v antru žaludku není takového nemocného nutné sledovat. V případě přítomnosti intestinální metaplazie v jedné lokalizaci má být nemocný pozván k další endoskopii za tři roky v případě, že jde o nekompletní intestinální metaplazii a/nebo má nemocný rodinnou anamnézu karcinomu žaludku a/nebo je přítomna chronická infekce *Helicobacter pylori* (předchozí eradikace nebyla úspěšná). Jde-li o pokročilou atrofickou gastritidu nebo přítomnost intestinální metaplazie v obou lokalizacích (antru i těle žaludku), má pacient podstoupit další horní endoskopii v intervalu tří let [18,93].

Interval kontrolní horní endoskopie v případě nálezu atrofie a/nebo intestinální metaplazie tedy závisí kromě jejich rozsahu také na závažnosti atrofie, typu intestinální metaplazie (in/kompletní), rodinné anamnéze karcinomu žaludku, perzistenci infekce *H. pylori* a autoimunitní etiologii.

Je-li přítomna v histologii dysplazie a při endoskopii nebyla popsána viditelná léze, má neprodleně následovat kvalitní vysokorozlišovací horní endoskopie s chromoendoskopií [94]. Pokud

ani tato endoskopie neprokáže přítomnost viditelné léze, následuje v případě záchytu vysokého stupně dysplazie gastroskopie za 6 měsíců a v případě nízkého stupně dysplazie do 12 měsíců [18]. Pacient má v případě nálezu viditelné léze s nízkým nebo vysokým stupněm dysplazie podstoupit endoskopickou léčbu, v případě karcinomu staging a adekvátní léčbu [18,95]. V případě autoimunitní gastritidy navrhujeme provádět kontrolní gastroskopii každých 5 let – shrnutí doporučení viz apendix 2. Z lézí potenciálně endoskopicky resekovatelných bychom měli odebírat maximálně 1–2 bioptické vzorky [96]. Eradikace *Helicobacter pylori* jakožto karcinogenu 1. třídy je v případě nálezu chronické atrofické gastritidy, intestinální metaplazie a neoplazie indikována vždy [2,97].

Doporučení 10 – Barrettův jícen

Inspekce jícnu při endoskopii indikované ke sledování Barrettova jícnu by měla trvat nejméně 1 min/cm délky segmentu a je vhodná chromoendoskopie kyselinou octovou. Při horní endoskopii indikované k dispenzarizaci Barrettova jícnu by měly být biopsie odebírány dle Seattleského protokolu (4 vzorky každé 1–2 cm délky postižení navíc k biopsiím ze všech viditelných lézí).

Barrettův jícen (BJ) je prekanceróza, proto všichni pacienti s BJ mají být endoskopicky sledováni. Cílem tohoto sledování je včasný záchyt dysplazie (low-grade – LGD, nebo high-grade – HGD) nebo časného karcinomu, které jsou léčitelné endoskopicky. Riziko vzniku karcinomu je malé u nedysplastického BJ (0,2 % ročně) a roste u LGD a HGD [98]. BJ musí být endoskopicky viditelný a minimální délka metaplastického segmentu je 1 cm. V případě kratšího segmentu či ostrůvků hovoříme o nepravidelné Z-linii a tento nález většinou nevyžaduje dispenzarizaci a rutinní biopsie [99]. Naopak u všech pacientů s BJ jsou biopsie indikovány podle Seattleského protokolu, tj. čtyřkvadrantové biopsie každé 1–2 cm (1 cm v případě předchozí dysplazie, 2 cm u nedysplastického BJ), nejlépe do separátních kontejnerů [100]. Při délce BJ 10 cm je tedy nezbytné odebrat alespoň 20 biopsií, z každé etáže do separátního kontejneru. Bylo prokázáno, že při dodržování tohoto protokolu se zvyšuje záchyt dysplazie [101]. Bohužel jen část endoskopujících dodržuje doporučený protokol, u BJ > 9 cm jen 10 % lékařů [101]. Mezi důvody (a jejich řešení), proč nelze odebrat doporučený počet biopsií, patří:

- krvácení zhoršující přehled – sliznici jícnu lze infiltrovat pomocí sprejové kanyly roztokem adrenalinu 10–20 ml 1 : 10 000, zmenší se tak krvácení po biopsii [102];
- neklid pacienta – vhodné je užít analgosedaci;
- nedostatek času v programu – zvl. při nečekaném prvním nálezu BJ u daného pacienta je lépe naplánovat řádné vyšetření s dostatkem času na jiný termín. Pro pacienty s BJ, zvláště pak s dlouhým segmentem, je v programu vhodné rezervovat až 45 minut/vyšetření, jinak nemohou být splněna kritéria kvality;
- lékař se rozhodne indikovat endoskopickou resekci/disekci viditelné léze bez odběru biopsií – jde o možný postup, nejedná se o chybu.

K odběru biopsií je možné používat kleští o větším objemu (large capacity), jejich použití poskytuje větší, a tím i adekvátnější vzorky k histopatologické analýze [103].

Před odběrem bioptických vzorků je vhodné důkladné prohlížení segmentu BJ (1 min/1 cm délky) [19] a použití oplachů. V ČR lze doporučit rutinní použití chromodiagnostiky kyselinou octovou (1–2 %; v praxi ředíme potravinářský ocet 3 díly, 7 dílů fyziologického roztoku), aplikujeme 10–30 ml dle délky segmentu. Po aplikaci čekáme 1–2 minuty a snažíme se detekovat místa, kde dochází k rychlému odbarvení bělavého zbarvení sliznice jícnu – ta pak cíleně bioptujeme, neboť rychlejší odbarvení koreluje s rizikem dysplazie [104]. I další metody mohou zvýšit záchyt dysplazie/lézí jako např. metody elektronické modifikace obrazu (např. NBI). Na počátku používání je využití umělé inteligence k detekci a charakterizaci lézí v terénu BJ. Z lézí potenciálně endoskopicky resekovatelných bychom měli odebírat maximálně 1–2 bioptické vzorky [96].

Na základě přítomnosti/absence a stupně dysplazie je pak dále určen interval další endoskopické kontroly, pacienti bez dysplazie jsou sledováni každých 3–5 let, pacienti s LGD se sledují intenzivně každých 6 měsíců nebo jsou indikováni k endoskopické léčbě, pacienti s HGD jsou indikováni k endoskopické léčbě. Konec dispenzarizace je záležitostí individuální a záleží na biologickém věku pacienta a dalších faktorech.

Při primozáchytu BJ je druhá endoskopie s rebiopsiemi podle většiny doporučených postupů včetně českých indikována za 6 měsíců. Jednoznačně je indikována, pokud první endoskopie nebyla provedena za ideálních podmínek (např. ezofagitida, nekompletní odběr biopsií, použití méně kvalitního endoskopu apod.).

Každý pacient s BJ by měl být dlouhodobě léčen inhibitory protonové pumpy, které prokazatelně snižují riziko vzniku karcinomu. Toto doporučení platí i pro asymptomatické pacienty.

Léčba lézí v BJ by měla probíhat v centru, které se této problematice věnuje [99]. Není vhodné provádět endoskopickou resekci/disekci mimo velkoobjemová centra, která mají k dispozici radiofrekvenční ablaci nebo kryoablaci, specializovaného patologa a přímou vazbu na jícnového chirurga a onkologa zabývajícího se touto problematikou.

V poslední době se objevuje snaha o nalezení parametrů kvality endoskopického vyšetření u pacientů s BJ. Jednoznačně se jedná o čas vyšetření a dodržování bioptického protokolu. Mezi další kritérium může v budoucnu patřit tzv. neoplasia detection rate, což je analogický parametr jako v případě kolo-

skopie „adenoma detection rate". Podle metaanalýzy je cílová hodnota tohoto parametru 4 % (tj. ze 100 vyšetřených pacientů s BJ by 4 % měly mít detekovánu LGD, HGD nebo karcinom) [105].

Doporučení 11 – zvýšené riziko spinocelulárního karcinomu

U pacientů ve zvýšeném riziku spinocelulární neoplazie jícnu a s podezřením na ni je indikována chromoendoskopie s použitím Lugolova roztoku. V individuálních případech lze provést chromoendoskopii NBI.

U nemocných ve zvýšeném riziku spinocelulární neoplazie jícnu nebo s podezřením na ni při běžné endoskopii doporučují evropské autority chromoendoskopii Lugolovým roztokem [1,2]. Jedná se o nemocné s nádory hlavy a krku a nemocné bronchogenním karcinomem, kteří podstupují horní endoskopii a byli nebo jsou léčeni s kurativním záměrem a jejich očekávané přežití je delší než 2 roky [1]. U nemocných s nádory hlavy a krku je spinocelulární neoplazie detekována až v 10 % případů v závislosti na geografii a lokalizaci primárního tumoru a většina invazivních karcinomů vzniká metachronně [106–113]. Pokročilý spinocelulární karcinom má výrazně negativní vliv na další prognózu těchto nemocných [114,115], a cílem je proto detekce dysplazie a časného karcinomu. Mezi vzácnější prekancerózy spinocelulárního karcinomu jícnu také patří achalázie, stav po kaustickém poranění jícnu, tylóza a stav po radioterapii pro karcinom prsu [116]. Chromodiagnostika Lugolovým roztokem vykazuje vysokou senzitivitu (91–100 %) v diagnostice těžké dysplazie a karcinomu jícnu [106,110,117–119], při lehké dysplazii se senzitivita zdá být nižší [120]. Lugolův roztok je aplikován sprejovou kanylou v množství 10–20 ml a po dosažení tmavě hnědého zbarvení sliznice jsou vyhledávány bledé (tzv. lugol-negativní okrsky). Vzhledem k přechodnému efektu je někdy nutné aplikaci Lugolova roztoku opakovat. Je doporučeno při vyšetření vyčkat 1–2 minuty k detekci tzv. pink color znamení [1,121], které je asociováno s přítomností těžké dysplazie a karcinomu [122]. Ložiska podezřelá z přítomnosti neoplazie by měla být bioptována. Lugolův roztok je doporučeno používat v ředění 1–2 %. Koncentrace 1% je ve srovnání s 2% koncentrací asociována s menším postprocedurálním diskomfortem při zachování diagnostické výtěžnosti [123].

Virtuální chromoendoskopie pomocí módu NBI se zdá být dostatečně účinná v detekci spinocelulární neoplazie jícnu a ve srovnání s Lugolovým roztokem přesnější v odlišení slizničních změn jiné etiologie [124], trvá významně kratší dobu [125], není spojena s postprocedurálním diskomfortem [123] a umožňuje i vyšetření hypofaryngu [126]. Retrospektivní studie [127] neshledala přínos v použití Lugolova roztoku v porovnání s NBI v dosažení kompletní resekce spinocelulární jícnové neoplazie. Recentní prospektivní randomizovaná studie [128] prokázala vyšší specificitu NBI v porovnání s Lugolovým roztokem v kohortě rizikových pacientů s karcinomem horního aerodigestivního traktu ve všech typech endoskopických pracovišť od univerzitních po ambulantní; autoři však nadále doporučují kombinovaný přístup. Tato data činí z virtuální chromoendoskopie NBI racionální doplněk chromoendoskopie Lugolovým roztokem nebo alternativu v případě alergie na jód, zvýšeného rizika aspirace a nemožnosti delšího vyšetření.

Doporučení 12 – eozinofilní ezofagitida

U pacientů s dysfagií či obstrukcí soustem bez jasné příčiny jsou indikovány biopsie z nejméně dvou odlišných míst jícnu (preferenčně z patologií sliznice, v celkovém počtu nejméně šest vzorků) k vyloučení eozinofilní ezofagitidy.

Dysfagie a váznutí sousta jsou nejčastějším projevem eozinofilní ezofagitidy u dospělých [129]. Eozinofilní ezofagitida je imunitně podmíněný zánět jícnu. Jedná se o chronické progresivní onemocnění provázené postupnou remodelací jícnu. Diagnostika nemoci se opírá o příznaky dysfunkce jícnu, histologický nález 15 a více eozinofilů/high power field (HPF) v biopsii z jícnu a vyloučení dalších příčin jícnové eozinofilie [130]. Endoskopické známky postižení jícnu jsou přítomny u 93 % pacientů s eozinofilní ezofagitidou, i když samy o sobě přesně nevypovídají o aktivitě nemoci a efekt léčby nelze hodnotit pouze z endoskopického obrazu bez odběru histologie [71]. Endoskopický nález je vhodné popisovat pomocí klasifikace EREFS, která hodnotí přítomnost a tíži otoku, prstenců, exsudátů, rýhování a striktur – Edema (0, 1) Rings (0, 1, 2, 3) Exudates (0, 1, 2) Furrows (0, 1) Stricture (0,1) [71]. K diagnostice je klíčový nález 15 a více eozinofilů/HPF (60 eozinofilů/mm^2) v jícnové biopsii ve standardním barvení pomocí hematoxylin-eozinu. Je doporučeno odebírat minimálně šest biopsií z různých míst proximální i distálního jícnu [96,131], přičemž nejvýtěžnější jsou biopsie z distálního jícnu. Biopsie by měly být odebírány preferenčně z patologických míst, zejména z podélných rýh a exsudátů, kde byla prokázána největší denzita eozinofilů [75]. Kromě dietní a medikamentózní léčby se v léčbě eozinofilní ezofagitidy v případě symptomatické stenózy uplatňuje endoskopická dilatace balonem nebo bužiemi [132]. Kontrola efektu léčby by měla následovat po 8–12 týdnech léčby pomocí endoskopie s odběrem biopsií [130].

Doporučení 13 – sideropenická anemie

Při gastroskopii u pacientů se sideropenickou anemií bez zjevné příčiny je vhodné provedení biopsií z antra i těla žaludku a z duodena, pokud nebyla dříve vyloučena celiakie.

Sideropenická anemie je jednou z rutinních indikací k provedení gastroskopie. Refluxní nemoc jícnu, vředová choroba gastroduodenální, angiodysplazie a tumory patří mezi makroskopicky zjistitelné příčiny sideropenie v horní části trávicího traktu. Atrofická gastritida (AG) a celiakie náleží mezi příčiny side-

ropenie, jejichž přítomnost je třeba vždy ověřit bioptickým vyšetřením [133]. Incidence AG u pacientů se sideropenickou anemií je cca 10 % [134]. K detekci AG při gastroskopickém vyšetření z důvodu sideropenie je doporučeno odebrat alespoň dva vzorky z antra a dva vzorky z těla žaludku, a vyhnout se tak zbytečnému opakování vyšetření v budoucnu [18]. Odběr pátého bioptického vzorku z malé kurvatury žaludku (upravený Sydneyský protokol) [135] zlepšuje přesnost stagingu AG a následné dispenzarizace při pozitivním záchytu AG – viz doporučení 9. Proto provedení biopsie z malé kurvatury žaludku lze zvážit, zvláště jsou-li při vyšetření makroskopické známky atrofie žaludeční sliznice [91,136]. Americká doporučení z roku 2020 [137] rutinní provádění biopsií k detekci AG nedoporučují s velmi nízkou kvalitou důkazů. Doporučení zdůvodňují nepřítomností specifické terapie autoimunní i atrofické helicobacterové gastritidy a dosud jasně nedefinovaným onkologickým rizikem. Autoři tohoto článku se přiklánějí k výše citovaným evropským doporučením provádět odběr biopsií ke zjištění AG z několika důvodů:

1. znalost přítomnosti AG i přítomnosti metaplasie či dysplazie může vést k selekci onkologicky rizikových jedinců a jejich dispenzarizaci;
2. vysvětlení příčiny sideropenické anemie může předejít indikaci složitějších vyšetření v budoucnu;
3. bioptické vyšetření je nejpřesnější v detekci *H. pylori* a může vést k správné indikaci eradikační léčby.

Celiakie je diagnostikována u 4,8 % pacientů se sideropenickou anemií [138]. V případě pozitivních celiakálních protilátek je indikováno provedení biopsií z duodena – viz doporučení 14. Pokud výsledek protilátkových testů není při gastroskopii indikované pro anemii k dispozici, je vhodnější biopsii odebrat, zvláště pokud se jedná o rizikovou skupinu pacientů (autoimunitní choroba v osobní anamnéze, příbuzný s diagnostikovanou celiakií aj.), a zabránit tak případnému opakování vyšetření v budoucnu [139]. Biopsie z duodena je také vhodné odebrat, pokud sliznice duodena vypadá abnormálně [140].

Doporučení 14 – celiakie

Při podezření na celiakii je nutné odebrat biopsie z nejméně čtyř míst sestupného duodena a nejméně dvou vzorků z bulbu duodena; při dietě obsahující lepek.

Celiakie je autoimunní choroba charakterizována glutenem spouštěnou zánětlivou reakcí vedoucí k poškození vilózní architektury sliznice tenkého střeva. Typický endoskopický obraz celiakie zahrnuje atrofický vzhled sliznice duodena, oploštění, redukci řasení, drobné nodularity a políčkovaný rozbrázděný povrch sliznice. Endoskopicky normální vzhled duodena přítomnost choroby nevylučuje [141], proto je při podezření nutné bioptické vyšetření. Vzhledem k možné nepravidelné distribuci změn je doporučen odběr alespoň šesti vzorků z různých oblastí duodena včetně sestupné části a bulbu duodena [96,142–145]. K diagnostickému průkazu celiakie z biopsie je nezbytná předchozí konzumace nejméně 10 g lepku alespoň jednou denně po dobu nejméně 6 týdnů [146,147]. Odběr biopsie kleštěmi vždy jen po jednom vzorku zlepšuje orientaci biopsie a hodnocení slizniční architektury [148]. Standardizace uložení a transportu vzorků ve spolupráci s histopatologem může usnadnit přesnost hodnocení a omezit nejisté nálezy [149,150].

Doporučení 15 – vředy a stenózy jícnu, žaludku a dvanáctníku

Vředy jícnu a žaludku by měly být vždy bioptovány a endoskopicky kontrolovány po 6 týdnech adekvátní terapie, biopsie a endoskopická kontrola vředů bulbu duodena není nutná. Při nálezu vředů žaludku a/nebo dvanáctníku je nutné stanovení *Helicobacter pylori* a eradikace při pozitivitě. Stenóza v horní části trávicí trubice neurčené etiologie suspektní z malignity by měla být bioptována.

Eroze a vřed jsou definovány jako zjevná porušení integrity sliznice. Eroze postihuje pouze sliznici, vřed zasahuje do submukózy (precizní rozlišení je možné výhradně histologicky).

Vřed jícnu musí být v době diagnózy řádně popsán včetně lokalizace a velikosti a vždy bioptován [2], při podezření na pokročilý karcinom jícnu by mělo být odebráno nejméně šest vzorků [96], stejně tak při podezření na virovou ezofagitidu [96], a to z okraje i spodiny. Hojení jícnového vředu by mělo být ověřeno za 6 týdnů terapie (většinou vysokou dávkou inhibitoru protonové pumpy) [2].

Refluxní ezofagitida je při gastroskopii častým nálezem (11 %). Změny při refluxní ezofagitidě mohou překrýt přítomnost Barrettova jícnu až ve 12 %. Toto riziko je však výrazně vyšší u těžké refluxní ezofagitidy (stupeň C a především D dle Losangeleské klasifikace), u které je proto také indikována biopsie a endoskopická kontrola po 6 týdnech řádné terapie inhibitorem protonové pumpy [2]. Častější lehká forma refluxní ezofagitidy (stupeň A a B dle Losangeleské klasifikace) není indikována k biopsii ani rutinním endoskopickým kontrolám [23].

Vřed žaludku musí být v době diagnózy řádně popsán včetně lokalizace a velikosti a bioptován [2,151]. Existují endoskopické známky maligní povahy ulcerace: vyvýšený a nepravidelný okraj, velikost > 3 cm, „špinavá“ spodina a lokalizace v kardii a těle [152]. V případě podezření na pokročilý karcinom žaludku je indikován odběr nejméně šesti vzorků [96] z okrajů i spodiny, současně s diagnostikou infekce *H. pylori* (viz níže). Hojení by mělo být vždy ověřeno kontrolní gastroskopií po 6 týdnech řádné terapie (nejčastěji inhibitorem protonové pumpy, eradikací infekce *H. pylori* v případě jejího průkazu, eliminací nesteroidních antiflogistik).

Vřed bulbu duodena je častým gastroskopickým nálezem (2–13 %) a častou příčinou krvácení do gastrointestinál-

ního traktu. Vřed bulbu duodena je v naprosté většině případů peptické etiologie, nenese žádné riziko malignity a není indikována jeho biopsie [96,153] ani endoskopická kontrola a sledování, pokud se pacient zlepší po standardní terapii (inhibitor protonové pumpy, eradikace *H. pylori* a eliminace nesteroidních antirevmatik) [23]. Endoskopická kontrola je indikována u pacientů s přetrvávajícími příznaky, jejichž příčinou může být refrakterní peptický vřed. Vředy v postbulbárním úseku duodena (zvláště izolované) jsou méně obvyklé a vždy budí podezření na jinou než peptickou etiologii (např. Crohnova choroba) a ani malignitu v této oblasti nelze zcela vyloučit, proto doporučujeme v tomto případě postupovat individuálně.

Vřed žaludku a duodena je jednoznačnou indikací pro testování *H. pylori*. Při negativitě vstupního fokálního testu (nejčastěji rychlý ureázový test; alternativně histologický průkaz) doporučujeme posouzení ještě některou z globálních metod (dechový test s ^{13}C-ureou nebo antigen *H. pylori* ve stolici). Při průkazu *H. pylori* je jednoznačně indikována jeho eradikace, stejně jako v případě peptické erozivní bulbitidy (výčet ostatních indikací přesahuje zaměření tohoto textu stejně jako typy eradikačních schémat). Efekt eradikace by měl být ověřen globálním nebo fokálním testem. Odběr sliznice na kultivaci *H. pylori* a stanovení citlivosti je po prvním selhání eradikační terapie vhodné, po druhém nutné.

Stenóza v horní části trávicí trubice neurčené etiologie suspektní z malignity by měla být bioptována. Vzhledem k (malému) riziku rozsevu malignity v případě perforace komplikující dilataci maligní stenózy [2,154] by měl endoskopista vyvinout maximální úsilí o histologickou diagnostiku před dilatací [2]. V případě jícnové stenózy neprostupné pro standardní gastroskop je možno použít ultratenkého přístroje (např. nazogastroskop) [96]. S počtem biopsií stoupá jejich výtěžnost, doporučujeme nejméně šest biopsií [96].

Postprocedurální doporučení

Doporučení 16 – karcinom horní části trávicí trubice po negativní gastroskopii (POUGIC)

Endoskopické pracoviště by mělo sledovat výskyt karcinomu jícnu a žaludku u pacientů, kteří v posledních 3 letech podstoupili gastroskopické vyšetření, jenž toto onemocnění neprokázalo (POUGIC – post oesophago-gastro-duodenoscopy upper gastrointestinal cancer). Počet těchto případů ze všech případů karcinomů horní části trávicí trubice by neměl na pracovišti přesáhnout 10 %.

Karcinom horní části trávicí trubice po negativní gastroskopii (POUGIC) můžeme definovat jako karcinom jícnu a žaludku, který se vyskytne do 3 let po provedené gastroskopii s negativním nálezem [2,155]. POUGIC může představovat selhání předchozí endoskopické diagnostiky. Yalamarti et al ve své retrospektivní studii zjistili, že 73 % POUGIC bylo způsobeno chybou endoskopisty a 27 % chybou patologa hodnotícího bioptované vzorky [156]. Řada retrospektivních studií prokázala, že míra POUGIC se pohybuje od 4,6 do 14,4 % [156–161]. Některé studie ukázaly, že je POUGIC asociován s chybějícími symptomy onemocnění, s mladším věkem, nedostatečným odběrem biopsií, gastroskopií v primární péči, mnohočetnými komorbiditami a ženským pohlavím [156–158,162]. Jiné studie naopak ukazují, že je častější u mužského pohlaví a ve vyšším věku [156,163,164]. Většina evropských doporučení se pak shoduje, že by endoskopická pracoviště měla sledovat výskyt těch případů karcinomu jícnu a žaludku, u nichž předcházelo v posledních 3 letech gastroskopické vyšetření, které tuto nemoc neprokázalo. Podíl POUGIC ze všech zjištěních karcinomů by pak neměl přesáhnout 10 % a měly by být analyzovány příčiny, které vedly k jednotlivým případům [2,17].

Při praktickém sledování frekvence POUGIC můžeme vycházet z faktu, že každý nádor horní části trávicí trubice je nakonec diagnostikován endoskopicky (výjimky jsou možné, ale málo pravděpodobné). V čase diagnózy endoskopista aktivně zjišťuje anamnézou přímou (od pacienta) i nepřímou (z informačního systému), zda byla u pacienta provedena gastroskopie v posledních 3 letech a s jakým výsledkem. Pokud předchozí gastroskopie nádor nezjistila, jedná se o POUGIC (missed cancer). V případě, že se jednalo o výkon na stejném pracovišti, bude POUGIC registrován na tomto pracovišti. V případě, že byl předchozí výkon proveden jinde, je poskytnuta zpětná vazba vedoucímu tohoto pracoviště.

Doporučení 17 – komplikace gastroskopie

Každé endoskopické pracoviště by mělo sledovat, dokumentovat a analyzovat bezprostřední i pozdní komplikace u všech, tj. diagnostických i terapeutických gastroskopií. Tyto komplikace by měly být klasifikovány podle validované klasifikace na mírné, středně závažné, závažné a fatální. V případě nadměrného (nad míru očekávání) výskytu/tíže komplikací by mělo každé pracoviště analyzovat příčiny a navrhnout opatření k nápravě.

Komplikace jsou součástí veškeré lékařské činnosti, obecným cílem je jim předcházet (tím, že pracujeme podle určitých pravidel, vyšetření provádíme jen u indikovaných pacientů atd.) a v případě jejich výskytu je časně detekujeme (např. perforaci) a adekvátně reagujeme. Na komplikace, časté nebo i jen teoretické, musíme pacienty upozornit, a to nejen tím, že jim dáme přečíst a podepsat informovaný souhlas, ale že s nimi tuto záležitost podrobně probereme před vyšetřením.

Jako komplikaci definujeme událost, která zabraňuje provedení/dokončení procedury nebo vede k neplánované hospitalizaci nebo prodloužení hospitalizace stávající, potřebě další zdravotní péče (operace, lékařské konzilium) nebo úmrtí [165]. Za komplikaci tudíž v tomto smyslu ne-

považujeme akutní krvácení po polypektomii, kterou se podařilo zastavit klipem a nevedla k hospitalizaci nebo jejímu prodloužení. Pokud však takové krvácení vyústí v neplánovanou hospitalizaci, pak se již o komplikaci jedná. Nicméně i „drobné příhody" krvácení, které bylo intraprocedurálně úspěšně ošetřeno, bychom měli zaznamenat.

Komplikace by měly být klasifikovány podle validované klasifikace (např. ASGE lexicon) [165] na mírné, středně závažné, závažné a fatální.

Při diagnostické gastroskopii je výskyt závažných komplikací raritní, častěji se vyskytují komplikace **při léčebných výkonech**.

Obecně lze dělit komplikace na ty, které:

1. **souvisejí s analgosedací/anestezií;**
2. **souvisejí přímo s endoskopickým výkonem;**
3. **souvisejí s výkonem nepřímo, tj. podmíněné komorbiditami apod.**

V případě anestezie řeší komplikaci anesteziolog, kterému bychom však vždy měli být nápomocni. V případě endoskopistou podávané analgezie je nezbytné se na desaturační a jiné příhody (aspirace, hypotenze, hypertenze, poruchy srdečního rytmu aj.) připravit. Nezbytností je možnost rychlého podání kyslíku, antidota, časného vytažení endoskopu a uložení pacienta do vhodné polohy, na vhodné lůžko a zajištění žilního přístupu. I z tohoto důvodu je vhodnější podávat premedikaci nitrožilní kanylou, která zůstává zavedena a funkční až do propuštění pacienta. V případě problémů je tak ihned přístupný žilní vstup. Samozřejmostí je schopnost personálu endoskopické jednotky (i mimonemocniční ambulantní) zahájit základní neodkladnou resuscitaci, a to jak po stránce technické, tak po stránce znalostí a dovedností. K další péči je neprodleně volán resuscitační tým (v případě nemocnice) nebo rychlá zdravotnická pomoc (v případě mimo nemocnici). Frekvence těchto komplikací by neměla přesáhnout 1 % [1].

U diagnostické gastroskopie jsou komplikace vzácné, ale možné. Jedná se o perforace (Zenkerův divertikl při neopatrném zavádění, méně často jiné perforace), desaturaci při mylném zavedení endoskopu do trachey, zaklínění endoskopu v retroflexi v kardii při neopatrném provádění tohoto manévru, poškození endoskopu pacientem při ztrátě ochranného náustku, krvácení při zavedení endoskopu a přítomnosti varixů – např. pacient kašle, a zvyšuje tak intravarikózní tlak, kdy může dojít k ruptuře atd. Frekvence těchto komplikací by neměla přesáhnout 0,5 % a jejich řešení by mělo být endoskopické ve většině případů.

Větší riziko komplikací je u terapeutických výkonů. Z tohoto důvodu by měly být tyto zákroky prováděny vyškolenými endoskopisty, v centrech s adekvátním objemem výkonů a za optimálních podmínek [1].

Mezi nejčastější komplikace bezprostřední patří:

- **perforace** (u dilatací, polypektomií, endoskopických slizničních resekcí, submukózních disekcí, septotomií Zenkerova divertiklu): max. výskyt do 2 %, řešení nad 90 % endoskopicky – klipy, sutura, stent [166];
- **krvácení** (u slizničních resekcí, submukózních disekcí, ligace varixů atd.) – až 15 %, nad 90 % řešena endoskopicky. Největší riziko krvácení je u resekce duodenálních lézí, kdy lze důrazně doporučit adaptaci spodiny (klipy);
- **kapnoperitoneum a podkožní emfyzém** (metody submukózní endoskopie, u 50–60 %, u části řešitelné punkcí břišní dutiny) [167];
- **migrace stentu** – v případě zavedení stentu dochází k jeho okamžité migraci, většinou řešitelné okamžitě endoskopicky extrakcí stentu a jeho novým zavedením [168]

Prevence okamžitých komplikací a jejich následků:

- adekvátní analgosedace/anestezie;
- dostupnost dostatečného spektra pomůcek k hemostáze a k uzávěru perforace včetně nových metod, např. vakuové terapie (endosponge);
- provádět dilatace/zavádění stentů pod RTG i endoskopickou kontrolou;
- adekvátně kontrolovat místo po dilataci/resekci – spodina resekce má být důkladně ošetřena – tj. všechny viditelné cévy mají být koagulovány;
- uzávěr či redukce slizničního defektu adaptací okrajů – zvl. po resekci plochých lézí duodena – klipy nebo endoloopem, což sníží riziko krvácení;
- před ošetřením krvácení do trávicího traktu u rizikových nemocných (jaterní cirhóza s portální hypertenzí, jaterní encefalopatie, masivní krvácení s opakovanou hematemézou) individuálně zvážit přítomnost či konzultaci anesteziologa nebo intenzivisty k zajištění dýchacích cest orotracheální intubací v celkové anestezii;
- v případě zavedení stentu bez stenózy (léčba leaků apod.) je vhodné volit adekvátní průměr stentu, případně je fixovat (včetně možnosti fixace k nosu či tváři);
- k terapeutickým výkonům preferovat insuflaci CO_2;
- v případě nejasností či příznaků včas informovat chirurga nebo vyšší pracoviště.

Komplikace pozdní (2 dny po zákroku–měsíce):

- pozdní krvácení (po polypektomiích apod.) – nemělo by přesáhnout 5 %;
- syndrom koagulovaného střeva s perforací – podobně jako v tračníku se s tímto syndromem lze setkat po termickém ošetření v duodenu – nejčastěji argonovou plazmakoagulací;
- rozvoj stenóz jícnu/pyloru po extenzivních resekcích – až 100 % při cirkumferenční resekci – zvážit topické a systémové steroidy, event. preventivní stenting;
- rozvoj gastroezofageálního refluxu po perorální endoskopické myotomii (POEM) – až 50 % pacientů potřebuje dlouhodobou antisekreční léčbu;
- pneumonie – komplikace aspirace.

Infekční komplikace jsou v případě endoskopie horní části trávicí trubice málo časté až vzácné, včetně terapeutických zákroků. Je nezbytné dodržovat doporučené postupy ohledně antibiotické profylaxe u vybraných výkonů. Stejně tak je nezbytné dodržovat doporučení ohledně antikoagulační a antiagregační léčby u vybraných terapeutických zákroků [169]. Bolest jako komplikace vyžadující léčbu nebo hospitalizaci se může vyskytnout nejčastěji po zavedení stentu u těsné stenózy, dilatací nebo POEM.

Závěr

Cílem uvedených doporučení je definovat parametry kvality horní endoskopie na základě nejlepších dostupných vědeckých dokladů. Zvyšování kvality gastroskopie je směřováno k vyšší bezpečnosti i komfortu pacienta a ke zvýšení efektivity gastroskopické diagnostiky – především ve směru časné detekce neoplazií a redukce výskytu intervalových karcinomů.

Autoři si jsou dobře vědomi limitů této iniciativy.

Ve většině studovaných domén je relativní nedostatek kvalitních vědeckých důkazů, další můžeme očekávat z recentně probíhajících prospektivních studií [170].

Všechny parametry kvality jistě nemají stejný význam pro realizaci výše uvedených klinických cílů.

Existuje celá řada dalších bariér implementace parametrů kvality do široké denní endoskopické praxe, které jsou již na evropské úrovni dobře definovány [171], včetně logistických a nákladových. Cílem tohoto doporučení tedy není vymezení nepodkročitelného minima současné péče, ale popis stavu, k němuž bychom měli v dohledné době dospět cestou zajištění objektivních podmínek jeho realizace.

V návaznosti na úsilí evropských autorit (ESGE a UEG) proto považuje ČGS za nezbytné formulovat parametry kvality, ke kterým by měl směřovat vývoj gastroskopie v České republice, jakkoli si uvědomujeme, že všechny tyto parametry není možné implementovat ihned a na všech endoskopických pracovištích. Přesto chceme motivovat endoskopisty a endoskopické sestry v úsilí o zvyšování kvality a v neposlední řadě poskytnout poklady pro výchovu nové generace endoskopických odborníků. Systematické sledování parametrů kvality bude v následujících letech závislé na širokém užívání elektronického strukturovaného záznamu endoskopických vyšetření [171], což by také měla reflektovat vedení endoskopických pracovišť i managementy nemocnic. Jedině tak bude možné zajistit další vývoj v této dynamické oblasti. Překonáváním bariér se nám podaří zlepšit kvalitu gastroskopie ve prospěch našich nemocných.

Literatura

1. Bisschops R, Areia M, Coron E et al. Performance measures for upper gastrointestinal endoscopy: a European Society of Gastrointestinal Endoscopy (ESGE) Quality Improvement Initiative. Endoscopy 2016; 48(9): 843–864. doi: 10.1055/s-0042-113128.
2. Beg S, Ragunath K, Wyman A et al. Quality standards in upper gastrointestinal endoscopy: a position statement of the British Society of Gastroenterology (BSG) and Association of Upper Gastrointestinal Surgeons of Great Britain and Ireland (AUGIS). Gut 2017; 66(11): 1886–1899. doi: 10.1136/gutjnl-2017-314109.
3. Guyatt G, Vist G, Falck-Ytter Y et al. An emerging consensus on grading recommendations? Evid Based Med 2006; 11(1): 2–4. doi: 10.1136/ebm.11.1.2-a.
4. Committee ASoP, Early DS, Lightdale JR et al. Guidelines for sedation and anesthesia in GI endoscopy. Gastrointest Endosc 2018; 87(2): 327–337. doi: 10.1016/j.gie.2017.07.018.
5. De Silva AP, Amarasiri L, Liyanage MN et al. One-hour fast for water and six-hour fast for solids prior to endoscopy provides good endoscopic vision and results in minimum patient discomfort. J Gastroenterol Hepatol 2009; 24(6): 1095–1097. doi: 10.1111/j.1440-1746.2009.05782.x.
6. Koeppe AT, Lubini M, Bonadeo NM et al. Comfort, safety and quality of upper gastrointestinal endoscopy after 2 hours fasting: a randomized controlled trial. BMC Gastroenterol 2013; 13: 158. doi: 10.1186/1471-230X-13-158.
7. Practice Guidelines for Preoperative Fasting and the Use of Pharmacologic Agents to Reduce the Risk of Pulmonary Aspiration: Application to Healthy Patients Undergoing Elective Procedures: An Updated Report by the American Society of Anesthesiologists Task Force on Preoperative Fasting and the Use of Pharmacologic Agents to Reduce the Risk of Pulmonary Aspiration. Anesthesiology 2017; 126(3): 376–393. doi: 10.1097/ALN.0000000000001452.
8. Vincent C, Neale G, Woloshynowych M. Adverse events in British hospitals: preliminary retrospective record review. BMJ 2001; 322(7285): 517–519. doi: 10.1136/bmj.322.7285.517.
9. Cullinane M, Gray AJG, Hargraves CMK et al. Scoping our practice. The 2004 report of the national confidential enquiry into patient outcome and death. 2022 [online]. Dostupné z: https://www.ncepod.org.uk/2004report/Full_Report_2004.pdf.
10. Matharoo M, Thomas-Gibson S, Haycock A et al. Implementation of an endoscopy safety checklist. Frontline Gastroenterol 2014; 5(4): 260–265. doi: 10.1136/flgastro-2013-100393.
11. Hale G, McNab D. Developing a ward round checklist to improve patient safety. BMJ Qual Improv Rep 2015; 4(1): u204775.w2440. doi: 10.1136/bmjquality.u204775.w2440.
12. Bitar V, Martel M, Restellini S et al. Checklist feasibility and impact in gastrointestinal endoscopy: a systematic review and narrative synthesis. Endosc Int Open 2021; 9(3): E453–E460. doi: 10.1055/a-1336-3464.
13. Gralnek IM, Bisschops R, Matharoo M et al. Guidance for the implementation of a safety checklist for gastrointestinal endoscopic procedures: European Society of Gastrointestinal Endoscopy (ESGE) and European Society of Gastroenterology and Endoscopy Nurses and Associates (ESGENA) position statement. Endoscopy 2022; 54(2): 206–210. doi: 10.1055/a-1695-3244.
14. Teh JL, Tan JR, Lau LJ et al. Longer examination time improves detection of gastric cancer during diagnostic upper gastrointestinal endoscopy. Clin Gastroenterol Hepatol 2015; 13(3): 480–487.e2. doi: 10.1016/j.cgh.2014.07.059.
15. Park JM, Huo SM, Lee HH et al. Longer observation time increases proportion of neoplasms detected by esophagogastroduodenoscopy. Gastroenterology 2017; 153(2): 460–469.e1. doi: 10.1053/j.gastro.2017.05.009.
16. Yoshimizu S, Hirasawa T, Horiuchi Y et al. Differences in upper gastrointestinal neoplasm detection rates based on inspection time and esophagogastroduodenoscopy training. Endosc Int Open 2018; 6(10): E1190–E1197. doi: 10.1055/a-0655-7382.
17. Januszewicz W, Kaminski MF. Quality indicators in diagnostic upper gastrointestinal endoscopy. Therap Adv Gastroenterol 2020; 13: 1756284820916693. doi: 10.1177/1756284820916693.
18. Pimentel-Nunes P, Libanio D, Marcos-Pinto R et al. Management of epithelial precancerous conditions and lesions in the stomach (MAPS II): European Society of Gastrointestinal Endoscopy (ESGE), European Helicobacter and Microbiota Study Group (EHMSG), European Society of Pathology (ESP), and Sociedade Portuguesa de Endoscopia Digestiva (SPED) guideline up-

date 2019. Endoscopy 2019; 51(4): 365–388. doi: 10.1055/a-0859-1883.
19. Gupta N, Gaddam S, Wani SB et al. Longer inspection time is associated with increased detection of high-grade dysplasia and esophageal adenocarcinoma in Barrett's esophagus. Gastrointest Endosc 2012; 76(3): 531–538. doi: 10.1016/j.gie.2012.04.470.
20. Akbayir N, Alkim C, Erdem L et al. Heterotopic gastric mucosa in the cervical esophagus (inlet patch): endoscopic prevalence, histological and clinical characteristics. J Gastroenterol Hepatol 2004; 19(8): 891–896. doi: 10.1111/j.1440-1746.2004.03474.x.
21. Maconi G, Pace F, Vago L et al. Prevalence and clinical features of heterotopic gastric mucosa in the upper oesophagus (inlet patch). Eur J Gastroenterol Hepatol 2000; 12(7): 745–749. doi: 10.1097/00042737-200012070-00005.
22. Peitz U, Vieth M, Evert M et al. The prevalence of gastric heterotopia of the proximal esophagus is underestimated, but preneoplasia is rare – correlation with Barrett's esophagus. BMC Gastroenterol 2017; 17(1): 87. doi: 10.1186/s12876-017-0644-3.
23. Rodriguez-de-Santiago E, Frazzoni L, Fuccio L et al. Digestive findings that do not require endoscopic surveillance – reducing the burden of care: European Society of Gastrointestinal Endoscopy (ESGE) position statement. Endoscopy 2020; 52(6): 491–497. doi: 10.1055/a-1137-4721.

Doručeno/Submitted: 8. 4. 2022
Přijato/Accepted: 9. 4. 2022

MUDr. Jiří Cyrany, Ph.D.
II. interní gastroenterologická klinika
LF UK a FN Hradec Králové
Sokolská 581
500 05 Hradec Králové
jiri.cyrany@fnhk.cz

Kompletní seznam použité literatury naleznete na webu časopisu www.csgh.info

Apendix 1. Farmakologický profil léčiv používaných pro analgosedaci při gastrointestinální endoskopii. Převzato z [44].

Appendix 1. Pharmacological profile of drugs used for analgosedation in gastrointestinal endoscopy [44] .

Léčivo	Nástup účinku (min)	Maximum účinku (min)	Trvání účinku (min)	Iniciální dávka	Antidotum	Vedlejší účinky
Fentanyl, µg	1–2	3–5	30–60	50–100	Naloxon	deprese dechového centra, zvracení
Midazolam, mg	1–2	3–5	15–80	1–2	Flumazenil	deprese dechového centra, apnoe, ospalost, amnézie
Naloxon, mg	1–2	5	30–45	0,2–0,4		abstinenční příznaky po odnění opiátů
Flumazenil, mg	1–2	3	60	0,1–0,3		agitace, abstinenční příznaky

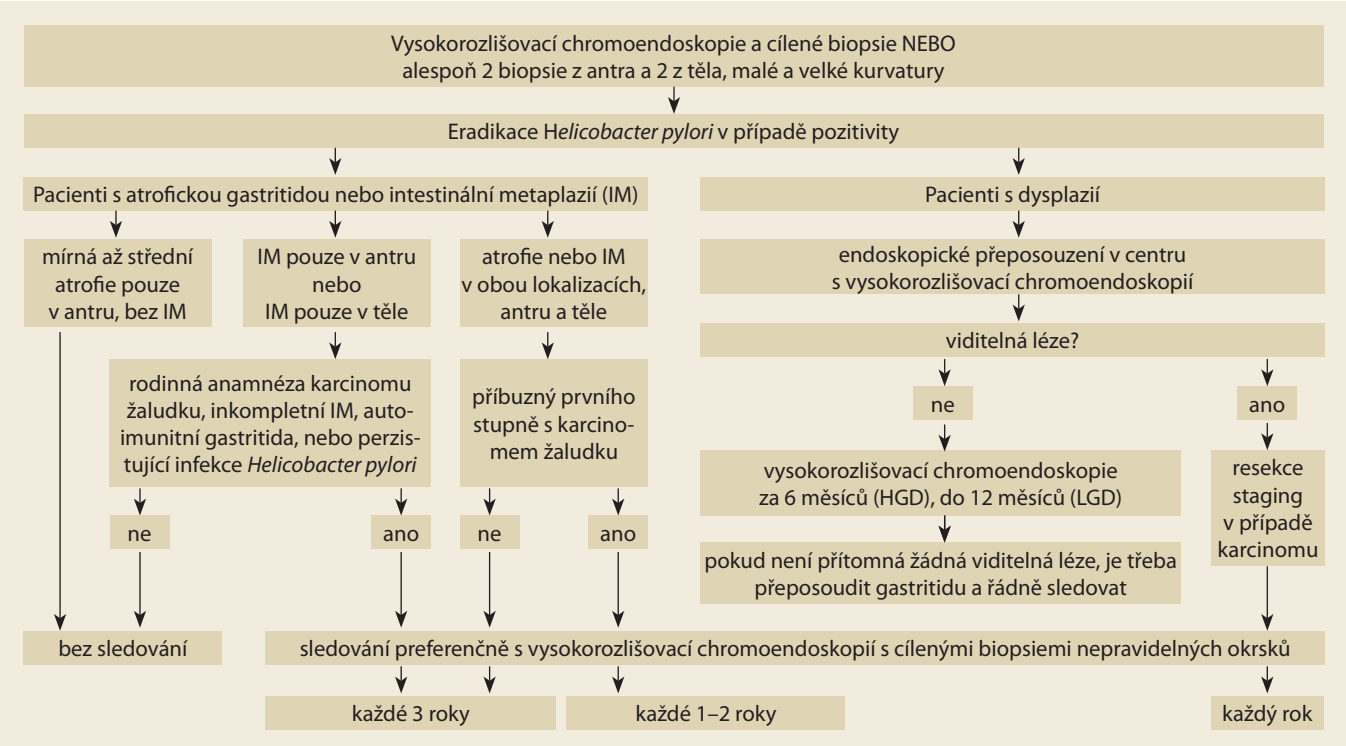

Apendix 2. Diagnosticko-léčebný postup u pacientů s atrofickou gastritidou, intestinální metaplazií/dysplazií v žaludku. Převzato z [18].

Appendix 2. Diagnostic and treatment algorithm in patients with atrophic gastritis, intestinal metaplasia/dysplasia in the stomach [18].